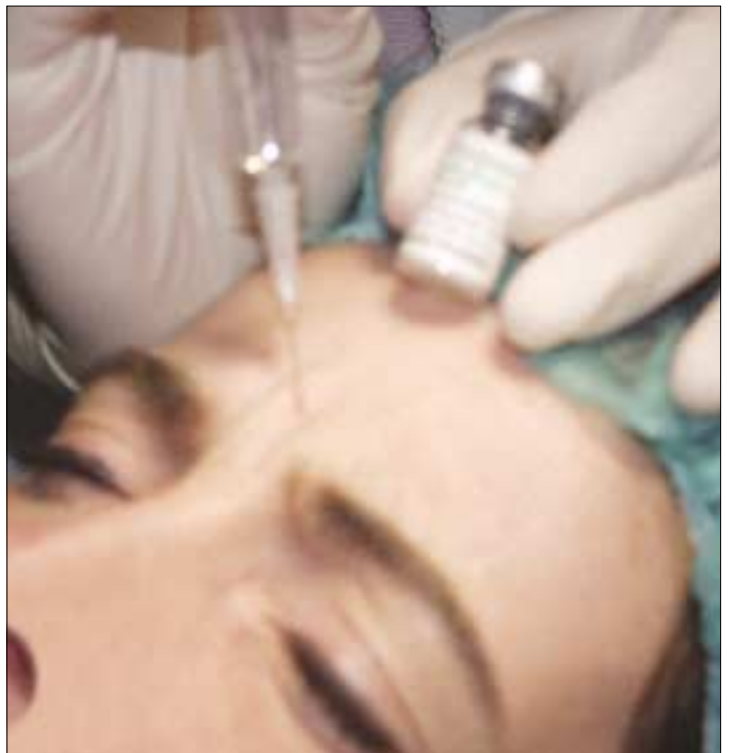
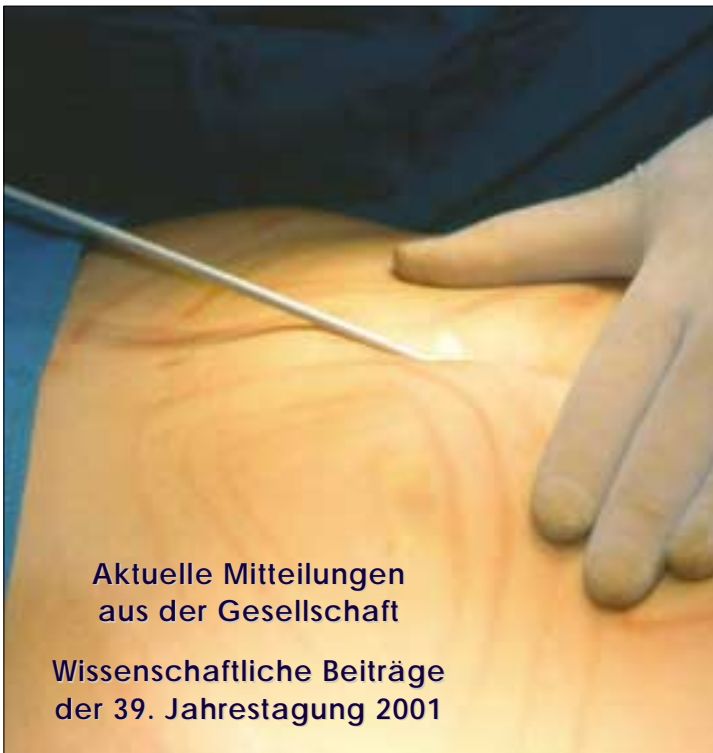
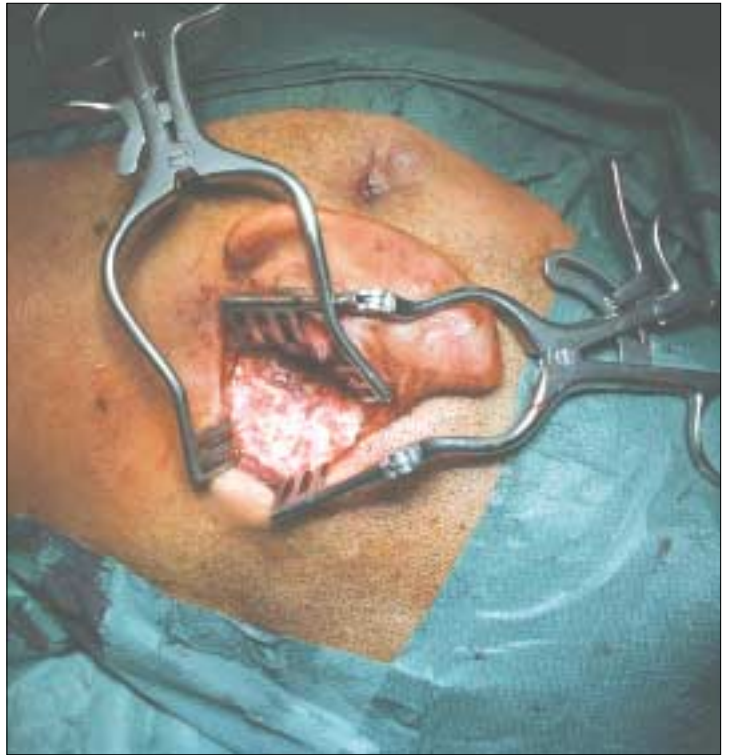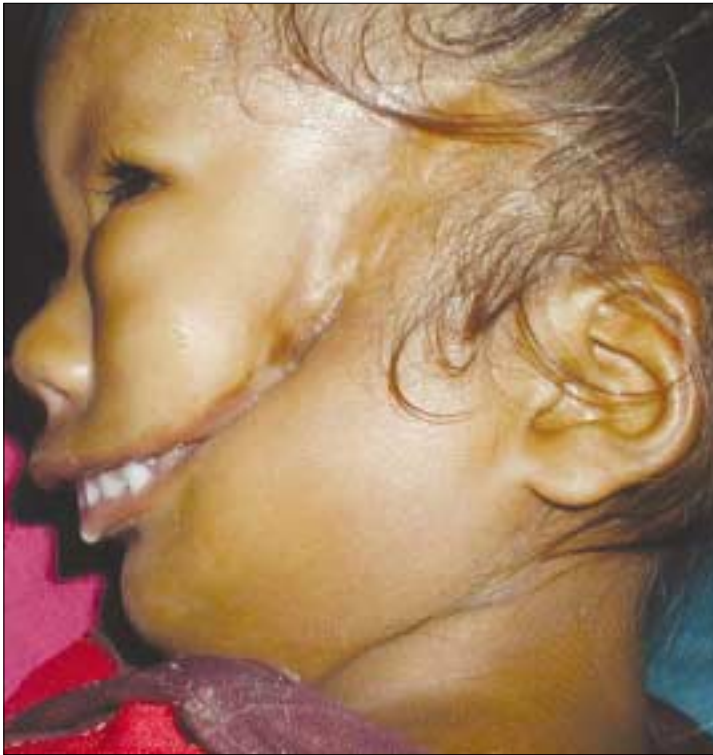# JOURNAL



der Deutschen Gesellschaft für Plastische und Wiederherstellungschirurgie e.V.



Aktuelle Mitteilungen  
aus der Gesellschaft

Wissenschaftliche Beiträge  
der 39. Jahrestagung 2001

<table border="1" style="width: 100%; border-collapse: collapse;"> <tr> <td style="padding: 5px;"><b>EDITORIAL</b></td> <td style="text-align: right; padding: 5px;">3</td> </tr> </table> <table border="1" style="width: 100%; border-collapse: collapse;"> <tr> <td style="padding: 5px;"><b>DGPW INTERN</b></td> <td></td> </tr> </table> <p>Präsidium Geschäftsführender Vorstand, Ständiger Beirat, Nichtständiger Beirat, Senat, Ehemalige Präsidenten 4</p> <p>Sektionen der Gesellschaft, Korrespondierende Mitglieder, Ehrenmitglieder, Hans-von-Seemen-Preis, Karl-Schuchardt-Medaille, Heinrich Bürkle de la Camp-Medaille 5</p> <p>Mitgliederentwicklung, Fachgruppenanalyse, Neuaufnahmen 6</p> <p>Ehrungen, „Hans-von-Seemen-Preis 2002“, Geschäftsstelle 7</p> <p>Protokoll über die Mitgliederversammlung der Deutschen Gesell- schaft für Plastische und Wiederherstellungschirurgie e.V. am Freitag, 12. Oktober 2001 8</p> <table border="1" style="width: 100%; border-collapse: collapse;"> <tr> <td style="padding: 5px;"><b>BERUFSVERBAND PLASTISCHE UND REKONSTRUKTIVE CHIRURGIE</b></td> <td></td> </tr> </table> <p>N. SCHWENZER Kosmetik oder Ästhetik Welche Schönheitskorrekturen sind sinnvoll? 10</p> <table border="1" style="width: 100%; border-collapse: collapse;"> <tr> <td style="padding: 5px;"><b>WISSENSCHAFTLICHE BEITRÄGE 39. JAHRESTAGUNG</b></td> <td></td> </tr> </table> <p>H. MITTELVIEFHAUS Neue Behandlungsstrategie beim chronisch progressiven Narbenektropium 12</p> <p>TH. REUHL • M. FELL • A. MEIBNER Defektverletzungen der Hand 14</p> <p>F. HÖLZLE • S. SWAID • D. NOLTE • K.-D. WOLFF Hämoglobin-Oxygenierung der Haut an verschiedenen Spenderregionen für mikrochirurgische Transplantate 17</p> <p>A. BARTNICK • R.E. FRIEDRICH • K. RÖSER • R. SCHMELZLE Untersuchungen zur Herkunft und Ausbreitung des Neoendothels bei autologem Gefäßersatz 22</p> <p>F.F. FERNANDEZ • V. HEPPERT • A. WENTZENSEN Der distal gestielte fasziokutane Lappen (Suralis-Lappen) zur Weichteildefektdeckung am distalen Unterschenkel 26</p> <p>J.S. WEDL • T. HOFMANN • R. SCHMELZLE • J. SIEGERT • R.E. FRIEDRICH Verschluß offener, infizierter Strahlenulcera nach Madenreinigung und Vakuumversiegelung - Ein Fallbericht - 30</p> <p>S. DÖLLE • M. WENNMACHER • M. RUMMENY • A. MEIBNER Modernes Wundmanagement durch granulationsfördernde Hydropolymerverbände in der Behandlung von Defektwunden 33</p>	<b>EDITORIAL</b>	3	<b>DGPW INTERN</b>		<b>BERUFSVERBAND PLASTISCHE UND REKONSTRUKTIVE CHIRURGIE</b>		<b>WISSENSCHAFTLICHE BEITRÄGE 39. JAHRESTAGUNG</b>		<p>T. EBINGER • M. MENTZEL • P. KATZMAIER • S. MERK • L. KINZL Die allogene Handtransplantation Technik, Risiko und ethische Vertretbarkeit 36</p> <p>Chr. ZAHL • K.L. GERLACH Transpalatinale Distraction als Alternative zur forcierten Gaumennahterweiterung - ein Fallbericht - 40</p> <p>P.R. ISSING • B. SCHWAB • A. BÜCHNER • R. HEERMANN • A. ANSARI • Th. LENARZ Audiologische Rehabilitation der traumatischen Ertaubung mit einem Cochlear Implant 42</p> <p>A. NITSCH • A.J. PATYK • H. VISSER • P. SCHWARTZ • D. HEINEMANN • H.-A. MERTEN Experimentelle und klinische Ergebnisse mit einem neuen Cyanoacrylat-Hautkleber (Dermabond®) 45</p> <p>D. MÖHLE • H. MOHAMAD • Chr. G. SCHIPPERS • Th. VESTRING Embolisation eines traumatischen Pseudoaneurysmas der Arteria infraorbitalis nach operativ versorgter komplexer Mittelgesichtsfraktur 48</p> <p>J. OPITZ • M. WENNMACHER • M. FELL • A. MEIBNER Ergebnisse der primären Hemialloarthroplastik des Schultergelenks bei Humeruskopfmehrfragmentfraktur 50</p> <p>M. VESPER • K. STERZ • M. HEILAND Intraorale Sensibilitätsschwellen von SEMMES-WEINSTEIN Monofilamenten 53</p> <p>L. OSTERWALD CONTI®Curaplus Die Kopfstützensergänzung für Ihre Sicherheit beim Auffahrunfall 54</p> <p>J. OPITZ • M. WENNMACHER • M. FELL • A. MEIBNER Die totale Femurendoprothese als Salvageverfahren bei periprothetischer Femurfraktur 56</p> <table border="1" style="width: 100%; border-collapse: collapse;"> <tr> <td style="padding: 5px;"><b>FRAGEBOGEN ZUR ERFASSUNG VON „PIERCING“-KOMPLIKATIONEN</b></td> <td style="text-align: right; padding: 5px;">58</td> </tr> </table> <table border="1" style="width: 100%; border-collapse: collapse;"> <tr> <td style="padding: 5px;"><b>AUFNAHME-ANTRAG</b></td> <td style="text-align: right; padding: 5px;">60</td> </tr> </table> <table border="1" style="width: 100%; border-collapse: collapse;"> <tr> <td style="padding: 5px;"><b>TERMINKALENDER</b></td> <td style="text-align: right; padding: 5px;">62</td> </tr> </table> <table border="1" style="width: 100%; border-collapse: collapse;"> <tr> <td style="padding: 5px;"><b>IMPRESSUM</b></td> <td style="text-align: right; padding: 5px;">3</td> </tr> </table> <hr/> <p>Titelbildhinweise:</p> <p>links oben: Doppelseitige quere Gesichtsspalte 2 1/2-jähriger Nepalese, N. SCHWENZER, Tübingen</p> <p>rechts oben: Schußverletzung mit „humanem??“ Gummigeschoß H. MAIER, Ulm</p> <p>links unten: Fettabsaugung J. HUSSMANN, Berlin</p> <p>rechts unten: Botox-Injektion J. HUSSMANN, Berlin</p>	<b>FRAGEBOGEN ZUR ERFASSUNG VON „PIERCING“-KOMPLIKATIONEN</b>	58	<b>AUFNAHME-ANTRAG</b>	60	<b>TERMINKALENDER</b>	62	<b>IMPRESSUM</b>	3
<b>EDITORIAL</b>	3																
<b>DGPW INTERN</b>																	
<b>BERUFSVERBAND PLASTISCHE UND REKONSTRUKTIVE CHIRURGIE</b>																	
<b>WISSENSCHAFTLICHE BEITRÄGE 39. JAHRESTAGUNG</b>																	
<b>FRAGEBOGEN ZUR ERFASSUNG VON „PIERCING“-KOMPLIKATIONEN</b>	58																
<b>AUFNAHME-ANTRAG</b>	60																
<b>TERMINKALENDER</b>	62																
<b>IMPRESSUM</b>	3																



Sehr geehrte Frau Kollegin,  
sehr geehrter Herr Kollege!

„Ein Gespenst geht um in der westlichen Welt, das Gespenst des Alterwerdens und des Nicht-schön-genug-seins“.

Diese sehr freie und auch sachlich veränderte, literarische Anleihe bei Marx und Engels aus dem Jahre 1848 beschreibt in der Tat eine problematische gesellschaftliche Entwicklung mit z. T. erheblichen Ausstrahlungen und unter Mitwirkungen der Ärzteschaft: Jugendwahn, Schönheitswahn, Anti-Aging-Bewegung, Kosmetische Eingriffe bei Kindern und Jugendlichen, TV-Serien mit selbstverständlich immer völlig ungefährlichen Schönheitsoperationen am Fließband, Gliedmaßenamputation bei „Body Dysmorphic Disorder (BDD)“ bis zum gewaltigen Medienauftrieb bei einer Gerichtsverhandlung zur Feststellung, ob die Haare des Bundeskanzlers gefärbt sind.

In Anbetracht dieser Erscheinungen steht es einer traditionsreichen, bereits 1962 gegründeten wissenschaftlichen Gesellschaft wie unserer DGPW durchaus an, den eigenen Standpunkt in dieser Entwicklung auszuloten, aber auch Stellung zu beziehen, ob nicht zahlreiche dieser uns Ärzte einbeziehenden Vorgehensweisen überhaupt noch dem ärztgelöbten des Weltärztebundes entsprechen.

Wie stehen wir beispielsweise zu „Botox-Partys“ – vorerst so weit verbreitet nur in den USA – wo in der Mittagspause in Nebenräumen und nach einer lapidaren Aufklärung möglichst erst unmittelbar vor dem

Eingriff Falten beseitigt, aber z.T. auch irreparable Dauerschäden gesetzt werden können?

Wie stehen wir zur kosmetischen Mammaaugmentation bei Kindern und Jugendlichen, wobei das Silikonimplantat bezeichnenderweise lautmalerisch zum weichen und angenehmen Silikon„kissen“ mutiert? Wie ist eine durch Psychologen oder Psychotherapeuten gestellte „Op-Indikation“ zur Amputation gesunder Extremitäten bei BDD-Fällen zu beurteilen?

Kann man guten Gewissens bei einer 81-jährigen Dame ein Facelifting plus Silikonaugmentation beider Brüste durchführen? Läßt sich Schönheit überhaupt in mathematischen Formeln und computergesteuerten Wunschbildern erfassen oder war Christian Morgenstern in seinen „Vergessenen Versen“ doch weiser, als er so treffend formulierte „Schön ist eigentlich alles, was man mit Liebe betrachtet“, egal ob Mensch, Tier, Blume, Berg oder sogar das Auto?

Sollten Psychologen und Psychotherapeuten nicht vielmehr ihre Aufgabe und damit auch ihre Verantwortung darin sehen, das Selbstvertrauen ihrer Patienten zu stärken, anstatt sie einem Operateur zu überweisen?

Und dies, obwohl wir aus langer Erfahrung wissen, dass durch kosmetische Eingriffe allein eine gestörte Partnerschaft nicht zu retten, ein andauerndes Glücksgefühl nicht zu erreichen und ein dadurch vermeintlich leichter Berufsaufstieg trotz aller medialen Beteuerungen nicht zu gewährleisten ist?

Um nicht mißverstanden zu werden: Dies ist kein Rundumschlag gegen eine verantwortungsbewußt und kompetent ausgeübte ästhetische und kosmetische Chirurgie trotz der in diesen Fällen fehlenden medizinischen Indikation. Aber es ist ein Hinweis, eine Mahnung auf dem zugegebenermaßen schmalen Grat zwischen ärztlichem Verantwortungsbewußtsein und verantwortungsloser Geldschneiderei nicht zu straucheln.

So darf auch das Urteil des OLG München vom 28. Juli 2001 (siehe Journal Nr. 24, 1. Jhrg., S. 19) nicht als Freibrief für schrankenloses Handeln verstanden werden, zu-

mal die höchstrichterliche Rechtsprechung des BGH bereits 1990 besonders hinsichtlich Aufklärung und fachlicher Kompetenz dem sehr enge Grenzen gesetzt hat.

Es sollte auch bedenklich stimmen, daß gerade aus den USA als dem Motor des Schönheitschirurgischen Booms jetzt zunehmend öfter honorige Vertreter der amerikanischen Ärzteschaft zusammen mit Briten und einigen anderen Europäern versuchen, diesem Werte- und Ansehensverlust Einhalt zu gebieten, zumal unser Ansehen als Ärzte in der Öffentlichkeit trotz aller Anfeindungen noch immer an vorderster Stelle steht.

Noch hat unsere DGPW in weiten Teilen der Öffentlichkeit, insbesondere bei den Medien, einen soliden, einen guten Ruf. Auch aus dieser Verantwortung heraus werden wir weiterhin unsere Patienten sowie die verschiedenen anderen Anfragenden korrekt über die seriösen medizinischen Möglichkeiten unserer Disziplinen entweder direkt über unsere Geschäftsstelle oder über unsere Internetpräsentation unterrichten und letzteres inzwischen in Deutsch, Englisch, Französisch und Russisch. Mehr als 12.000 Klicks/Monat weisen auf das steigende Interesse hin.

Zum Schluß noch ein Hinweis auf eine andere Fragestellung:

Seit vielen Jahren habe ich Sie an dieser Stelle, aber auch bei unseren Jahresmitgliederversammlungen um Vorschläge zur Gestaltung unserer Jahrestagungen gebeten. So kam von einigen unserer Mitglieder diesmal die Anregung in Anbetracht der Überfülle wissenschaftlicher Veranstaltungen und der immer knapper werdenden Zeit- und Geldressourcen den Kongreß auf 1½ Tage von Freitag bis Samstagmittag zu verkürzen, auf 2 Hauptthemen zu beschränken und der interdisziplinären Zusammenarbeit und Diskussion mehr Raum zu geben. Bitte lassen Sie uns Ihre Meinung auch dazu wissen, weitere Anregungen werden wir gern aufgreifen.

Mit besten kollegialen Grüßen

Ihr

#### Impressum

**Herausgeber:** Dr. med. Hans Rudolph im Auftrag der Deutschen Gesellschaft für Plastische und Wiederherstellungschirurgie e.V. **Verantwortliche Schriftleitung:** Dr. med. H. Rudolph, Generalsekretär der Deutschen Gesellschaft für Plastische und Wiederherstellungschirurgie e.V., Geschäftsstelle der DGPW, Diakoniekrankehaus, Elise-Averdieck-Straße 17, 27342 Rotenburg (Wümme). **Manuskripte:** Erbeten an die Schriftleitung. **Rechte:** Die veröffentlichten Beiträge sind urheberrechtlich geschützt. Mit der Annahme des Manuskriptes gehen alle Verwertungsrechte für Zeitschriften, wie Nachdruck, auch von Abbildungen, Vervielfältigungen jeder Art, Übersetzungen, an den Herausgeber über. Vortrag, Funk, Tonträger- und Fernsehsendungen sowie Speicherung in Datenverarbeitungsanlagen, auch auszugsweise, behält sich der Urheber vor. **Gestaltungs- und Produktionsrechte:** © by Einhorn-Pressen Verlag, 1997. **Bezugsbedingungen:** Der Bezugspreis für Mitglieder der DGPW ist durch den Mitgliedsbeitrag abgegolten. **Einzelheft:** € 19,50 inkl. 7% MwSt. zuzüglich Versandkosten. **Verlag und Anzeigen:** Einhorn-Pressen Verlag GmbH, Postfach 1204, 21465 Reinbek und Ballindamm 38, 20095 Hamburg, Tel. 040-36 15 75 - 0, Fax: 040-36 15 75 - 15, e-mail: info@einhorn-pressen-verlag.de. Es gilt die Anzeigenpreisliste Nr. 2 vom 31. Januar 1999. Druck auf chlorfrei gebleichtem holzfreiem Papier. Printed in EU.

ISSN 0944-0445

# Präsidium

## Geschäftsführender Vorstand

### Präsident:

Univ.-Prof. Dr. Dr. med. D. Riediger  
Direktor der Klinik für Zahn-, Mund-, Kiefer- und Plastische  
Gesichtschirurgie, Universitätsklinikum der RWTH Aachen  
Pauwelsstraße 30, 52074 Aachen

### 1. Vizepräsident:

Univ.-Prof. Dr. med. L. Zichner  
Ärztlicher Direktor, Orthopädie der Universitätsklinik Friedrichsheim  
Marienburgstraße 2, 60528 Frankfurt

### 2. Vizepräsident:

Univ.-Prof. Dr. med. F. Bootz  
Direktor der Klinik und Poliklinik für HNO-Heilkunde /  
Plastische Operationen der Universität Leipzig  
Liebigstraße 18 a, 04103 Leipzig

### 3. Vizepräsident:

Priv.-Doz. Dr. med. J. Hussmann  
Leiter des Funktionsbereiches Plastische Chirurgie  
und Handchirurgie, Parkklinik Weißensee  
Schönstraße 80, 13086 Berlin

### Generalsekretär:

Dr. med. H. Rudolph  
Geschäftsstelle der DGPW e.V., Diakoniekrankenhaus  
Elise-Averdieck-Straße 17, 27356 Rotenburg (Wümme)

### Schatzmeister:

Univ.-Prof. Dr. med. F. Bootz  
Direktor der Klinik und Poliklinik für HNO-Heilkunde /  
Plastische Operationen der Universität Leipzig  
Liebigstraße 18 a, 04103 Leipzig

### Ständiger Beirat:

Prof. Dr. med. A. Berghaus, Halle, HNO-Chirurgie  
Prof. Dr. med. W. Draf, Fulda, HNO-Chirurgie  
Prof. Dr. med. H. Hübner, Trier, Ophthalmologie  
Prof. Dr. med. H.-J. Oestern, Celle, Unfallchirurgie  
Prof. Dr. med. M. Samii, Hannover, Neurochirurgie  
Prof. Dr. Dr. med. R. Schmelzle, Hamburg, MKG-Chirurgie  
Prof. Dr. med. H.-K. Weitzel, Berlin, Gynäkologie  
Prof. Dr. med. L. Zichner, Frankfurt, Orthopädie  
Prof. Dr. med. H. Zilch, Goslar, Orthopädie

### Nichtständiger Beirat:

Prof. Dr. med. V. Ewerbeck, Heidelberg, Orthopädie  
Prof. Dr. med. R. Guthoff, Rostock, Ophthalmologie  
Prof. Dr. med. U. T. Hopt, Freiburg, Viszeralchirurgie  
Prof. Dr. Dr. med. dent. H. H. Horch, München, MKG-Chirurgie  
Prof. Dr. med. B.R. Muck, Mönchengladbach, Gynäkologie  
Prof. Dr. med. B.-D. Partecke, Hamburg, Handchirurgie  
Prof. Dr. med. D. Roesner, Dresden, Kinderchirurgie  
Prof. Dr. med. S. Jovanovic, Berlin, HNO-Chirurgie  
Prof. Dr. med. M. Stöhrer, Murnau, Urologie  
Prof. Dr. med. K. Weise, Tübingen, Unfallchirurgie  
Priv. Doz. Dr. med. H. Kolenda, Rotenburg, Neurochirurgie

### Senat:

Prof. Dr. med. H. Cotta, Salzburg, Orthopädie  
Prof. Dr. med. G. Hierholzer, Duisburg, Unfallchirurgie  
Prof. Dr. med. K.-H. Jungbluth, Hamburg, Unfallchirurgie  
Prof. Dr. med. E.-R. Kastenbauer, München, HNO-Chirurgie  
Prof. Dr. med. Dr. med. h.c. H. Mittelmeier, Homburg/Saar,  
Orthopädie  
Prof. Dr. med. A. Pannicke, Frankfurt, Unfallchirurgie  
Univ.-Prof. Dr. med. Dr. med. dent. Dr. med. h.c. G. Pfeifer,  
Hamburg  
Prof. Dr. med. J. Probst, Murnau, Unfallchirurgie  
Prof. Dr. med. R. Rahmanzadeh, Berlin, Unfallchirurgie  
Prof. Dr. med. Rehn, Denzlingen, Chirurgie  
Prof. Dr. med. N. Schwenzer, Tübingen, MKG-Chirurgie

### Ehemalige Präsidenten

Jahr	Präsident	Kongreßort
1963	H. v. Seemen	München
1964/65/66	H. Bürkle de la Camp	München
1967	P. H. Bischof	München
1968	W. Schink, K. Schuchardt	München
1969	H. Bürkle de la Camp	München
1969	K. Schuchardt	Hamburg
1970		keine Tagung
1971	G. Friedebold	Berlin
1972	J. Rehn	Dortmund
1973	H. H. Naumann	München
1974	F. Hollwich	Düsseldorf
1975	E. Schmid	Stuttgart
1976	W. Düben	Hannover
1977	J. Probst	Murnau
1978	G. Hierholzer	Düsseldorf
1979	H. Cotta	Heidelberg
1980	H. Scheunemann	Mainz
1981	W. Kley	Würzburg
1982	K. H. Jungbluth	Hamburg
1983	H. Rettig	Gießen
1984	G. Pfeifer	Hamburg
1985	H. Neubauer	Köln
1986	E. R. Kastenbauer	Berlin
1987	A. Pannicke	Frankfurt/Main
1988	H. Mittelmeier	Homburg/Saar
1989	M. Samii	Hannover
1990	N. Schwenzer	Tübingen
1991	W. Draf	Berlin
1992	H. Zilch	Berlin
1993	R. Rahmanzadeh	Berlin
1994	R. Schmelzle	Hamburg
1995	A. Berghaus	Halle/Saale
1996	H. Rudolph	Berlin
1997	H. Hübner	Berlin
1998	H. Weitzel	Berlin
1999	H. Halsband	Berlin
2000	H.-J. Oestern	Berlin
2001	L. Zichner	Berlin

**Sektionen der Gesellschaft:**

**Sektion Craniofaziale Chirurgie**  
**Sektion Laserchirurgie**  
**Sektion Ästhetische Chirurgie**  
**Sektion Handchirurgie**  
**Sektion Wehrmedizinische Wiederherstellungschirurgie**

**Sektionsleiter:**

Prof. Dr. med. Dr. med. dent. R. Schmelzle, Hamburg  
 Dr. med. H. Rudolph, Rotenburg/Wümme  
 Priv.-Doz. Dr. med. J. Hussmann, Berlin  
 Prof. Dr. med. B.-D. Partecke, Hamburg  
 OTA Prof. Dr. med. H. Maier, Ulm, und Prof. Dr. med. W. Mutschler, München

**Korrespondierende Mitglieder:**

Univ.-Prof. Dr. med. R. Fries, Linz, MKG-Chirurgie  
 Prof. B.H. Haughey, MBChb, MS, F.A.C.S., F.R.A.C.S.,  
 St. Louis, HNO-Chirurgie  
 Priv.-Doz. Dr. med. U. Heim, Davos, Unfallchirurgie  
 Prof. Dr. med. J.-P. Janetta, Pittsburgh, Neurochirurgie  
 Primarius Doz. Dr. med. H. Kuderna, Wien, Unfallchirurgie  
 Prof. Dr. med. L. von Laer, Basel, Kindertraumatologie  
 Prof. Dr. med. U. Lorenz, St. Gallen, Gynäkologie  
 Prof. Dr. med. H. Matras, Wien, MKG-Chirurgie  
 Prof. Dr. M. Merle, Nancy, Plastische Chirurgie  
 Prof. Dr. med. H. Millesi, Wien, Plastische Chirurgie  
 Prof. Dr. med. Th. P. Rüedi, Chur, Unfallchirurgie  
 Prof. Dr. med. R. Szyszkowitz, Graz, Unfallchirurgie  
 Prof. Dr. med. E. Schneider, Davos Platz, AO Forschungsinstitut  
 Prof. M.E. Tardy jun. M.D., F.A.C.S., Chicago, Illinois,  
 Univ.-Prof. Dr. med. O. Trentz, Zürich, Unfallchirurgie  
 Univ.-Prof. Dr. med. V. Vecsei, Wien, Unfallchirurgie

**Ehrenmitglieder:**

Prof. Dr. med. J. Böhler, Wien, Unfallchirurgie  
 Prof. Dr. med. H. Cotta, Salzburg, Orthopädie  
 Prof. Dr. med. J. Denecke, Heidelberg, HNO-Chirurgie (t)  
 Prof. Dr. med. G. Friedebold, Berlin, Orthopädie (t)  
 Prof. Dr. med. W. Ch. Hecker, München, Kinderchirurgie  
 Prof. Dr. med. G. Hierholzer, Duisburg, Unfallchirurgie  
 Prof. Dr. med. F. Hollwich, Oberaudorf, Ophthalmologie (t)  
 Prof. Dr. med. G. Kindermann, München, Gynäkologie  
 Prof. Dr. med. W. Kley, Würzburg, HNO-Chirurgie (t)  
 Prof. Dr. med. J. Lang, Würzburg, Anatomie  
 Prof. Dr. med. R. Meyer, Lausanne, HNO-Chirurgie  
 em. Ord. Prof. Dr. med. Dr. med. h.c. H. Mittelmeier,  
 Homburg/Saar, Orthopädie  
 Prof. Dr. med. H.H. Naumann, Gräfelfing, HNO-Chirurgie (t)  
 Prof. Dr. med. H. Neubauer, Köln, Ophthalmologie  
 em. Ord. Univ.-Prof. Dr. med. Dr. med. dent. Dr. med. h.c.  
 G. Pfeifer, MKG-Chirurgie, Hamburg  
 Prof. Dr. med. J. Probst, Murnau, Unfallchirurgie  
 Prof. Dr. med. J. Rehn, Denzlingen, Chirurgie  
 Prof. Dr. Dr. med. E. Schmidt, Stuttgart (t)  
 Prof. Dres. mult. K. Schuchardt, Hamburg, MKG-Chirurgie (t)  
 Prof. Dr. med. N. Schwenger, Tübingen, MKG-Chirurgie  
 Prof. Dr. med. H. Tscherner, Hannover, Unfallchirurgie  
 Prof. Dr. med. H. Willenegger, Bern, Chirurgie (t)  
 Prof. Dr. med. A.N. Witt, Gmund, Orthopädie (t)

**Hans-von-Seemen-Preis**

Der als ehrenvolle Auszeichnung für wissenschaftliche Verdienste um die Deutsche Gesellschaft für Plastische und Wiederherstellungschirurgie e.V. gestiftete Preis wurde bisher verliehen an:

1986 Prof. Dr. med. A. Berghaus, Berlin  
 1988 Prof. Dr. Dr. med. D. Riediger, Tübingen  
 Dr. Dr. med. M. Ehrenfeld, Tübingen  
 Priv.-Doz. Dr. med. E. Schmitt, Homburg/Saar  
 1990 Dr. med. Léon De Wilde, Wuppertal  
 1992 Priv.-Doz. Dr. med. G. Geyer, Würzburg  
 1994 Dr. med. F. Neudeck, Essen  
 Dr. med. W. Klaes, Essen  
 1996 Dr. Dr. med. dent. R.E. Friedrich, Hamburg  
 Dr. med. D. Hebebrand, Bochum  
 1998 Dr. med. Hans O. Rennekampff, Tübingen  
 P.H.D. Sy Griffey, Woodlands  
 M.S. Glenn Greenleaf, Woodlands  
 Prof. M.D. John F. Hannsbrough, San Diego  
 Frau Verena Kiessing, San Diego  
 2000 PD Dr. med. Dr. med. dent. R. Sader, München

**Karl-Schuchardt-Medaille**

Die als ehrenvolle Auszeichnung für außerordentliche Leistungen auf dem Gebiet der Qualitätssicherung und deren wissenschaftlicher Bewertung von der Deutschen Gesellschaft für Plastische und Wiederherstellungschirurgie e.V. gestiftete Medaille wurde verliehen an:

2001 em. Ord. Univ.-Prof. Dr. med. Dr. med. dent. h.c. G. Pfeifer, Hamburg

**Heinrich Bürkle de la Camp-Medaille**

In Würdigung der Verdienste um die Deutsche Gesellschaft für Plastische und Wiederherstellungschirurgie e.V., insbesondere auf dem Gebiet der medizintechnischen Entwicklung, wurde die Medaille verliehen an:

1996 Herrn Jürgen Gühne, Bochum  
 1997 Herrn Klaus Hug, Freiburg  
 1998 Herrn Olaf Lüneburg, Hamburg  
 1999 Frau Sybill Storz, Tuttlingen  
 2000 Herrn Ludwig Georg Braun, Melsungen  
 2001 Herrn Otmar Wawrik, Tuttlingen

Mitgliederentwicklung (Stand: 24. April 2002)				
Jahr	Neu	Kündigung zum 31. 12. d.J.	Tod	Anzahl
1966	11			70
1983	4	6		287
1984	16	5	2	296
1985	29	2		323
1988	31	4		350
1989	4			354
1990	29	4	3	376
1991	12	7		381
1992	30	8	1	402
1993	49	5	1	445
1994	74	3	3	513
1995	47	3	1	556
1996	34	1	2	587
1997	55	10	1	631
1998	31	14	2	646
1999	27	22	4	647
2000	27	9	1	664
2001	24	18	2	668
2002	5			673

Fachgruppenanalyse (Stand: 24. April 2002)			
1. Chirurgie			153
	Gefäßchirurgie	2	
	Handchirurgie	22	
	Kinderchirurgie	22	
	Thoraxchirurgie	1	
	Unfallchirurgie	93	
	Viszeralchirurgie	38	
2. Gynäkologie			44
3. HNO			156
4. MKG			163
5. Neurochirurgie			17
6. Ophthalmologie			20
7. Orthopädie			37
8. Plastische Chirurgie			61
9. Urologie			16
10. Sonstige			2
11. korporative Mitglieder			4
12. emeritiert bzw. im Ruhestand		83	
13. Ausland (einschl. Schweiz und Österreich)		64	
zusammen:			673

## Neuaufnahmen (seit Erscheinen des Journals Nr. 24, Stand: 24. April 2002)

### Prof. hc. Dr. med. Dr. med. dent. Götz Ehmann

Chefarzt, MKG-Abteilung, Allgemeines Krankenhaus Barmbek  
Rübenkamp 148, 22291 Hamburg

**Bürger:** Rudolph, Hans  
Studtmann, Volkhardt

### Prof. Dr. med. Dr. med. dent. Alexander Hemprich

Klinikdirektor, Klinik und Poliklinik für Mund-, Kiefer- u. Plastische  
Gesichtschirurgie, Universität Leipzig  
Nürnberger Straße 57, 04103 Leipzig

**Bürger:** Riediger, Dieter  
Schmelzle, Rainer

### Dr. Dr. med. Michael Hintz

Ärztlicher Direktor, Blankeneser Privatklinik  
Facharzt für Mund-, Kiefer- u. Gesichtschirurgie  
Blankeneser Bahnhofstraße 19, 22587 Hamburg

**Bürger:** Hammer, Uta  
Studtmann, Volkhardt

### Holger Klose

Chirurgischer Assistenzarzt, Klinik für Herz-, Thorax- und Gefäß-  
chirurgie, Deutsches Herzzentrum Berlin  
Augustenburger Platz 1, 13353 Berlin

**Bürger:** Hußmann, Jürgen  
Rudolph, Hans

### Dr. med. Uwe Knauf

Leitender Oberarzt, MKG-Klinik  
Wismarsche Straße 397, 19049 Schwerin

**Bürger:** Bschorer, Reinhard  
Gehrke, Gerd

### Dr. med. Dr. med. dent. Matthias Krause

Facharzt für MKG Chirurgie  
Herzgeroder Straße 4, 13187 Berlin-Pankow

**Bürger:** Rudolph, Hans  
Studtmann, Volkhardt

### Dr. med. Klaus Lang

Bodenseeklinik Prof. Mang GmbH  
Unterer Schranneplatz 1, 88131 Lindau / Bodensee

**Bürger:** Mang, Werner  
Bull, H.G.

### Priv.-Doz. Dr. med. Burkhard M. Lippert

Leitender Oberarzt, HNO-Klinik, Universität Marburg  
Deutschhausstraße 3, 35037 Marburg

**Bürger:** Werner, Jochen A.  
Folz, Benedikt J.

### Univ.-Prof. Dr. med. Harry Rudolf Merk

Direktor, Klinik und Poliklinik für Orthopädie und Orthopädische  
Chirurgie, Ernst-Moritz-Arndt-Universität  
Ferdinand-Sauerbruch-Straße / Bettenhaus, 17487 Greifswald

**Bürger:** Zichner, Ludwig  
Lauen, Joachim

### Dr. med. Andreas Müller

Oberarzt, Klinik und Poliklinik für Hals-, Nasen- und Ohrenheilkunde  
Friedrich-Schiller-Universität Jena  
Lessingstraße 2, 07740 Jena

**Bürger:** Hyckel, Peter  
Rettinger, Gerhard

### Julia Opitz

Ärztin im Praktikum, Klinik für Unfall-, Hand- und Wiederherstellungs-  
chirurgie, Klinikum Krefeld  
Lutherplatz 40, 47805 Krefeld

**Bürger:** Meißner, Achim  
Fell, Michael

### Prof. Dr. med. Hans-Detlev Saeger

Klinikdirektor, Klinik und Poliklinik Viszeral-, Thorax- und  
Gefäßchirurgie, Universitätsklinikum Carl-Gustav-Carus  
der Technischen Universität Dresden  
Fetscherstraße 74, 01307 Dresden

**Bürger:** Rudolph, Hans  
Studtmann, Volkhardt

### Dr. med. Matthias Willi Winter

Oberarzt, Klinik für HNO-Heilkunde, Universitätsklinik Erlangen  
Waldstraße 1, 91054 Erlangen

**Bürger:** Berghaus, Alexander  
Constantinidis, Jannis

## Ehrungen



### **Bundesverdienstkreuz 1. Klasse**

**Herrn Prof. Dr. med.  
Jürgen Probst,**  
Ärztlicher Direktor a. D.  
der Berufsgenossenschaftlichen  
Unfallklinik Murnau

wurde in Anerkennung der um Volk und Staat erworbenen  
besonderen Verdienste  
vom Bundespräsidenten Johannes Rau das

### **Verdienstkreuz 1. Klasse**

verliehen.



Die Deutsche Gesellschaft  
für Unfallchirurgie e. V.  
hat aufgrund seiner langjährigen und  
hervorragenden Verdienste

**Herrn Prof. Dr. med.  
Rahim Rahmzadeh**  
ehemaliger Leiter  
des Universitätsklinikum  
Benjamin Franklin  
Abt. für Unfall- und  
Wiederherstellungschirurgie

zu ihrem  
**Ehrenmitglied**  
ernannt.

Die Deutsche Gesellschaft für Unfallchirurgie e. V. verlieh  
am 14. November 2001 als Auszeichnung an

**Herrn Dr. med. Hans Rudolph**  
ehemaliger Chefarzt der II. Chirurgischen Klinik für Unfall-,  
Wiederherstellungschirurgie-, Gefäß-, und Plastische  
Chirurgie im Diakoniekrankenhaus Rotenburg/Wümme

für seine langjährigen und hervorragenden Verdienste  
um die Unfallchirurgie die

### **Carl-Thiem-Gedenkmedaille.**



Die Deutsche Gesellschaft für Krankenhaushygiene verlieh  
am 7. April 2002 als Auszeichnung an

**Herrn Dr. med. Hans Rudolph**  
ehemaliger Chefarzt der II. Chirurgischen Klinik für Unfall-,  
Wiederherstellungschirurgie-, Gefäß-, und Plastische  
Chirurgie im Diakoniekrankenhaus Rotenburg/Wümme

in Anerkennung herausragender ehrenamtlicher Arbeit in  
Wissenschaft und Praxis der Krankenhaushygiene die

### **Ehrenmedaille der DGKH.**

### **„HANS-VON-SEEMEN-PREIS 2002“**

von der Deutschen Gesellschaft für Plastische und Wiederherstellungschirurgie e.V. ausgeschrieben, Dotation: € 1500,00 zur Förderung einer wissenschaftlichen Arbeit auf dem Gebiet der Plastischen und Wiederherstellungschirurgie oder deren Grenzgebiete und zur Förderung des wissenschaftlichen Nachwuchses.

Die Arbeit muß in den letzten zwei Kalenderjahren in einer anerkannten wissenschaftlichen Zeitschrift oder als Buch oder als Manuskript niedergelegt sein.

Bewerbungsunterlagen in fünfacher Ausfertigung bis zum 15.08.2002 sowie Rückfragen bezüglich der vollständigen Bestimmungen an

Herrn Dr. med. H. Rudolph, Generalsekretär der Deutschen Gesellschaft für Plastische und Wiederherstellungschirurgie e.V., Diakoniekrankenhaus Rotenburg, Elise-Averdieck-Str. 17, 27356 Rotenburg. Tel. 04261 772126 oder 772127.

### **Geschäftsstelle:**

Deutsche Gesellschaft für Plastische und  
Wiederherstellungschirurgie e. V.,  
Diakoniekrankenhaus Rotenburg  
Elise-Averdieck-Str. 17, 27342 Rotenburg/Wümme  
Tel.: (04261) 77 2126, -27, Fax: (04261) 22 2128  
E-Mail: info@dgpw.de • Internet: http://www.dgpw.de

### **Generalsekretär:**

Dr. med. H. Rudolph  
Tel.: (04266) 95 50 711 · Fax: (04266) 95 50 712  
E-Mail: Dr.Hans.Rudolph@t-online.de

### **Geschäftsführer:**

Dr. med. V. Studtmann

### **Sekretärinnen:**

Frau Martina Oelkers, Frau Ute Timm

# Protokoll über die Mitgliederversammlung der Deutschen Gesellschaft für Plastische und Wiederherstellungschirurgie e.V.

am Freitag, 12. Oktober 2001

**Tagungsort:** Virchow-Klinikum der Humboldt-Universität zu Berlin, Augustenburger Platz 1, Tagungszentrum, Hörsaal 2, Berlin

**Beginn:** 13.30 Uhr

**Ende:** 14.28 Uhr

## TOP 1 Begrüßung durch den Präsidenten

Der Präsident begrüßt die anwesenden Mitglieder und weist nochmals darauf hin, dass nur Mitglieder der Deutschen Gesellschaft für Plastische und Wiederherstellungschirurgie e.V. für diese Sitzung zugelassen sind.

## TOP 2 Genehmigung des Protokolls der letzten Mitgliederversammlung am 13.10.2000 in Berlin (im Journal Nr. 23 veröffentlicht und den Mitgliedern zugesandt) und der jetzigen Tagungsordnungspunkte

Das Protokoll der letzten Mitgliederversammlung wird in offener Abstimmung mit 3 Enthaltungen angenommen. TOP 14 der Tagungsordnungspunkte entfällt, da die Verleihung der Karl-Schuchardt-Medaille bei der feierlichen Eröffnung der Jahrestagung erfolgt war. Änderungswünsche zur Tagungsordnung werden ansonsten nicht erhoben.

## TOP 3 Bericht des Präsidenten (Zichner)

Der Präsident dankt allen aktiven Teilnehmern dieser Jahrestagung für ihre Mitarbeit. Es sind insgesamt 155 Vortragsveranstaltungen plus 20 Vorträge im Rahmen der Sektionssitzungen vorgesehen. Bis zum jetzigen Zeitpunkt sind 235 Teilnehmer registriert. Der Programmablauf ist planmäßig und ohne wesentliche Reibungspunkte. Der Präsident ist zufrieden mit der Organisa-

tion durch die Kongressgesellschaft und die Mitarbeiter des Tagungszentrums.

Im Rahmen der immer schwieriger werdenden Kongressfinanzierung weist der Präsident darauf hin, dass die Fachgesellschaften für Unfallchirurgie und Orthopädie im Jahre 2003 einen gemeinsamen Kongress abhalten werden. Überlegungen zur gemeinsamen Kongressveranstaltung mit anderen Fachgesellschaften waren auch in den letzten Jahren Thema im Präsidium unserer Gesellschaft. Bisher steht man dem jedoch skeptisch gegenüber.

Der Präsident wünscht allen anwesenden Mitgliedern einen weiteren guten Kongressverlauf mit fruchtbaren interdisziplinären Diskussionen und einen angenehmen Aufenthalt in Berlin.

## TOP 4 Bericht des 1. Vizepräsidenten (Oestern)

Entfällt

## TOP 5 Bericht des 2. Vizepräsidenten (Riediger)

Herr Riediger wird die 40. Jahrestagung vom 10.-12. Oktober 2002 in Aachen abhalten. Kongress Themen werden „Das autologe Transplantat in der Plastischen und Wiederherstellungschirurgie“ sowie „Komplikationen in der Plastischen und Wiederherstellungschirurgie“ sein. Im Rahmen des Kongresses wolle er, wenn möglich, auch einige Kurse anbieten. Die Vorbereitungen dazu seien jedoch noch nicht abgeschlossen. Herr Riediger bittet um aktive Unterstützung seines Kongresses.

## TOP 6 Bericht des Generalsekretärs (Rudolph)

Die Entwicklung der Mitgliederzahl ist weiterhin positiv. Zusammen mit 4 Aufnahmen während des jetzigen laufenden Kongresses ist die Mitgliederzahl auf 680 angestiegen. An der Mitgliederver-

teilung auf die einzelnen Fachgruppen habe sich in den letzten Jahren wenig geändert, führend sind weiterhin die Fächer HNO-Chirurgie, MKG-Chirurgie und Chirurgie.

Der Generalsekretär berichtet, dass das Präsidium für die Internetpräsentation auch eine englischsprachige Version beschlossen hat, um ausländischen Patienten die Suche nach entsprechenden Experten aus den verschiedenen Fachgebieten zu ermöglichen und zu vereinfachen. Das Journal Nr. 24 ist termingerecht zur jetzigen Jahrestagung erschienen. Wiederum gebührt besonderer Dank Herrn Schwenzer vom Berufsverband, der wie immer kurzfristig einen Beitrag für das Journal erstellt hat. Weiterhin gilt Dank dem Berufsverband für seine finanzielle Unterstützung des Journals.

Die Internetpräsentation hat sich sehr gut bewährt. Die Internetseiten der DGPW werden monatlich ca. 10.000 Mal aufgerufen. Der Generalsekretär bittet nochmals, falls sich Patienten bei den Mitgliedern vorstellen, die deren Adresse aus dem Internet erfahren haben, um eine Rückmeldung an die Geschäftsstelle, damit eine gewisse Erfolgskontrolle auch für die Internetpräsentation möglich werde.

Des Weiteren weist der Generalsekretär auf ein denkwürdiges Urteil des Oberlandesgerichtes München hin, das einer Aufhebung des Werbeverbotes für Schönheitskliniken gleichkomme.

## TOP 7 Bericht des Schatzmeisters (Boots)

Die finanzielle Lage der Gesellschaft sei gut (Aktueller Kontostand: DM 42.065,41). Die Zahlungsmoral der Mitglieder sei im allgemeinen ebenfalls gut, lediglich 4 Beitragseingänge für das Jahr 2002 stehen aus.

Im Rahmen der Währungsumstellung auf Euro schlägt das Präsidium nach seiner Sitzung vom 10.10.2001 die Mitgliedsbeiträge ab 2002 wie folgt vor:



Liquidationsberechtigte Mitglieder: 100 Euro  
Nichtliquidationsberechtigte Mitglieder: 60 Euro  
Liquidationsberechtigte Mitglieder aus den neuen Bundesländern: 50 Euro  
Nichtliquidationsberechtigte Mitglieder aus den neuen Bundesländern: 30 Euro  
Die Mitgliederversammlung stimmt dem mit 2 Enthaltungen zu.  
Allerdings sei bei der Kontrolle der Mitgliederliste aufgefallen, dass nicht alle Mitglieder entsprechend ihrem derzeitigen Status eingetragen sind. Dieses wird mit einer Rundschreibenaktion im Laufe des nächsten Jahres korrigiert werden, indem die Mitglieder ihre Angaben überprüfen und entsprechend korrigieren können.

#### **TOP 8 Wahl des Wahlleiters**

Der Präsident schlägt als Wahlleiter für die während dieser Mitgliederversammlung erforderlichen Wahlen Herrn Oberarzt Dr. med. Joachim Lauen aus seiner Klinik vor. Die Mitgliederversammlung stimmt dem Vorschlag per acclamationem zu.

#### **TOP 9 Wahl der nächsten Präsidenten**

Bei der letzten Mitgliederversammlung im Jahre 2000 wurde beschlossen, den Präsidenten der Gesellschaft schon 3 Jahre im voraus zu wählen. Daher sei in diesem Jahr die Wahl von 2 Präsidenten für die Jahre 2003 und 2004 erforderlich. Für das Jahr 2003 schlägt das Präsidium Herrn Univ.-Prof. Dr. med. Friedrich Bootz, den bisherigen Schatzmeister der Gesellschaft, vor.  
Für das Jahr 2004 schlägt das Präsidium Herrn Priv.-Doz. Dr. med. Jürgen Hussmann, Plastische Chirurgie in Berlin, Sektionsleiter „Ästhetische Chirurgie“ unserer Gesellschaft, vor. Beide sind den Mitgliedern bereits bekannt. Die Wahl erfolgt schriftlich und geheim.  
Vorschlag 2003 Univ.-Prof. Dr. Bootz 36 (Ja), 0 (Nein), 1 (Enthaltung).  
Der Präsident gratuliert Herrn Bootz zur Wahl. Herr Bootz bedankt sich für das in ihn gesetzte Vertrauen und nimmt die Wahl an.  
Vorschlag 2004 Priv.-Doz. Dr. Hussmann 32 (Ja), 3 (Nein), 2 (Enthaltung).

Der Präsident gratuliert Herrn Hussmann zur Wahl. Herr Hussmann bedankt sich bei der Mitgliederversammlung für das in ihn gesetzte Vertrauen und nimmt die Wahl an.

#### **TOP 10 Wahlen in den nichtständigen Beirat**

Als Beiratsmitglied für das Fach Handchirurgie schlägt das Präsidium Herrn Prof. Dr. med. B.-D. Partecke aus Hamburg vor, der dieses Amt bereits seit 3 Jahren inne hat.

Für das Fach Neurochirurgie schlägt das Präsidium Herrn Priv.-Doz. Dr. med. H. Kolenda aus Rotenburg vor. Herr Kolenda stellt sich der Mitgliederversammlung mit einem Abriss seines beruflichen Werdeganges vor.

Für das Fach HNO-Chirurgie schlägt das Präsidium der Mitgliederversammlung Herrn Priv.-Doz. Dr. S. Jovanovic aus Berlin vor. Herr Jovanovic ist langjähriges Mitglied unserer Gesellschaft und des Berufsverbandes und derzeit dessen Schatzmeister. Auch Herr Jovanovic stellt sich der Mitgliederversammlung vor. Die Wahl erfolgt schriftlich und geheim.

Vorschläge

Handchirurgie Prof. Dr. med. Partecke 35 (Ja), 0 (Nein), 2 (Enthaltung)

Neurochirurgie PD Dr. Kolenda 35 (Ja), 0 (Nein), 2 (Enthaltung)

HNO-Chirurgie PD Dr. Jovanovic 34 (Ja), 0 (Nein), 2 (Enthaltung), 1 ungültig

Alle drei Kandidaten werden in die entsprechenden Ämter gewählt. Der Präsident gratuliert ihnen zur Wahl. Alle drei Kandidaten nehmen die Wahl an.

#### **TOP 11 Wahl der Kassenprüfer für das Geschäftsjahr 2002**

Die vom Präsidium vorgeschlagenen Kandidaten Herr Prof. Dr. Dr. Bschorer aus Schwerin und Herr Prof. Dr. Eckernkamp aus Berlin werden von der Mitgliederversammlung einstimmig per acclamationem wiedergewählt.

#### **TOP 12 Bericht der Kassenprüfer für das Jahr 2000**

Herr Eckernkamp berichtet für die Kassenprüfer, die Kassenführung entspre-

chend überprüft zu haben. Bis auf die bereits angesprochene Notwendigkeit, einige Mitgliederbeiträge neu anpassen zu müssen, wurden keine Beanstandungen gefunden.

#### **TOP 13 Entlastung des Vorstandes**

Herr Kuderna beantragt die Entlastung des Vorstandes. In offener Abstimmung wird der Vorstand bei 5 Enthaltungen entlastet.

#### **TOP 14 Karl-Schuchardt-Medaille (Zichner)**

Entfällt

#### **TOP 15 Verschiedenes**

Aus der Mitgliederversammlung wird bedauert, dass die Veranstaltungen des jetzigen Kongresses in der ersten Etage des Kongreßzentrums relativ schlecht besucht und unattraktiv seien. Es wird weiterhin gefragt, warum in diesem Jahr doch relativ viele parallele Veranstaltungen durchgeführt werden. Herr Zichner sieht bei der erheblichen Zahl von Vorträgen doch organisatorische Schwierigkeiten, auf Parallelveranstaltungen vollständig zu verzichten, zumal, wie Herr Rudolph unterstreicht, der Samstag durch die Sektionssitzungen verplant ist. Allgemein herrscht die Auffassung, auf Parallelveranstaltungen in Zukunft gänzlich zu verzichten, um den interdisziplinären Gedankenaustausch beibehalten zu können. Zumindest sollten während der Hauptvorträge keine parallelen Veranstaltungen stattfinden.

Herr Gehrke schlägt vor, am Samstag den Kongressbeginn von 08.00 Uhr auf 09.00 Uhr zu verschieben und dennoch die Sektionssitzungen möglichst nicht parallel abzuhalten. Herr Gehrke bittet weiterhin um Prüfung der Versandliste für das Journal, da er selbst das Journal nicht zugesandt bekommen habe. Dies wird durch die Geschäftsstelle erfolgen. Der Präsident wünscht allen Teilnehmern weiterhin einen interessanten Kongressablauf und beschließt die Sitzung um 14.28 Uhr.

Dr. med. Hans Rudolph, Generalsekretär

Dr. med. V. Studtmann, Schriftführer  
Geschäftsführer der Geschäftsstelle

# Kosmetik oder Ästhetik

## Welche Schönheitskorrekturen sind sinnvoll?

N. SCHWENZER  
Tübingen

### Zusammenfassung

*Wir können im wesentlichen zwei Indikationsbereiche unterscheiden:*

*Erworbene und angeborene Veränderungen der Gesichteweichteile und/oder des Knochens, die als entstellend bezeichnet werden können und vielfach auch funktionelle Störungen beinhalten. Hier sind entstellende und funktionsstörende Narben nach Unfällen und Operationen, Lippenspalten, angeborene Fisteln sowie Pigmentnaevi zu nennen.*

*Formveränderungen, die die Gesichtsharmonie stören bzw. vom Patienten als störend empfunden werden und einen Leidensdruck erzeugen, der den Patienten zum Arzt führt. In diese Gruppe sind z.B. Höcker- und Schiefnasen, das fliehende Kinn, abstehende Ohren sowie Altersveränderungen des Gesichtes wie starke Faltenbildungen, überhängende Lider und Fetteinlagerungen einzuordnen.*

*Durch eingehende Aufklärung über typische Risiken und Dokumentation derselben kann und muss sich der Operateur vor Haftungsansprüchen schützen, die in den letzten Jahren stetig zugenommen haben.*

Bevor die Frage, welche Korrekturen sinnvoll sind, beantwortet wird, ist zunächst eine Definition der Begriffe „Kosmetik“ und „Ästhetik“ erforderlich. Während man unter Kosmetik die Körper- und Schönheitspflege zusammenfaßt, wird „ästhetisch“ gleichgesetzt mit geschmackvoll, harmonisch, ausgewogen und ansprechend. Im Volksmund werden unter Schönheitsoperationen alle Eingriffe subsumiert, die zu einer Verbesserung des Aussehens führen, also erworbene oder angeborene körperliche Mängel beseitigen. Im Gesicht, dem sichtbaren Teil des menschlichen Körpers, haben derartige Eingriffe verständlicherweise eine besondere Bedeutung.

Während bei Erkrankungen und Verletzungen ein chirurgischer Eingriff zweifellos notwendig, vielfach auch lebensrettend ist und Funktionen, wie Kauen, Sehen, Atmen erhält bzw. wiederherstellt, sind ästhetisch-chirurgische Eingriffe nicht lebensnotwendig. Sie tragen aber in der Regel zur Verbesserung des Wohlbefindens bei. Man faßt derartige Operationen unter dem Begriff „ästhetisch-plastische Chirurgie“ zusammen.

Im Laufe der letzten Jahre ist der Wunsch vieler Menschen nach einem „vorteilhaften Äußeren“ sicherlich auch ein Spiegelbild unserer Gesellschaft, in der Begriffe wie „jung“, „dynamisch“, „ansprechend“ gleichgesetzt werden mit „erfolgreich“. Man kommt nicht daran vorbei, bei der Indikationsstellung auch dies zu berücksichtigen. Auch erscheint es in diesem Zusammenhang von Bedeutung, einer Entstellung oder einem sehr unvorteilhaften Äußeren ebenfalls einen Krankheitswert beizumessen.

Heute ist es daher nahezu selbstverständlich, mitunter auch kleinste Formfehler operativ zu korrigieren. Der Begriff „Schönheitsfehler“ ist zu vermeiden, da Schönheit der Mode unterworfen und daher besser mit dem Begriff der Harmonie zu erklären ist.

Wenn wir uns also fragen, welche „ästhetischen Korrekturen“ sinnvoll sind, haben wir zwei Gruppen zu unterscheiden:

- I. Erworbene oder angeborene Veränderungen der Gesichteweichteile und/oder des Knochens, die Funktionsstörungen und/oder Entstellungen hervorrufen oder die Gefahr einer Tumorbildung darstellen. Sie können als notwendig bezeichnet werden.
- II. Angeborene oder altersbedingte Formveränderungen, die die Gesichtsharmonie stören und bei dem Patienten einen mehr oder weniger starken Leidensdruck erzeugen und dadurch die Lebensqualität mindern.

Während in der ersten Gruppe – hier handelt es sich um Gesichtsverletzte, angeborene Mißbildungen – eine absolute medizinische Indikation besteht, da sie zur Wiederherstellung der Gesundheit notwendig ist, sind bei der zweiten Gruppe Formveränderungen vorhanden, die der Patient, vielfach auch seine Umwelt, als störend empfinden.

Allerdings darf man den Leidensdruck nicht unterschätzen, da hier vielfach auch berufliche und Partnerschaftsprobleme, bei Kindern auch Hänseleien die Ursache für einen Operationswunsch sein können.

Aus den verschiedenen Indikationsbereichen seien einige typische Beispiele genannt.

### I. Erworbene oder angeborene Veränderungen der Gesichteweichteile und/oder des Knochens

#### 1. Unfallfolgen

Bedingt durch die Vielzahl an Verkehrsunfällen, Sportunfällen und Arbeitsunfällen treten Frakturen und Weichteilverletzungen des Gesichtes auf, die vielfach zu bleibenden Störungen führen. Hier sind neben in Dislokation verheilten Knochenbrüchen vor allem Gesichtsnarben zu nennen. Hier kommen neben Reosteotomien und Auffüllung von Knochenlücken Narbenkorrekturen in Betracht.

#### 2. Angeborene Fehlbildungen

Jedes 500. Kind kommt in Deutschland mit einer Lippen-Kiefer- oder Gaumenspalte zur Welt. Neben einer guten Primärtherapie, die bei entsprechendem Vorgehen zu optimalen Ergebnissen führt, sind hier auch Korrekturingriffe zur Verbesserung von Form und Funktion zu nennen. Als häufigste Sekundärmaßnahmen sind Lippen- und Nasenkorrekturen erforderlich. Auch angeborene Kieferstellungsanomalien, z.B. die mandibuläre Prognathie (Progenie), sind

hier zu nennen. Wir wissen, daß bei den verschiedenen Dysgnathieformen die Herstellung normaler Okklusionsverhältnisse fast immer mit einer ästhetischen Verbesserung einhergeht, was von dem Patienten und seiner Umwelt als wichtiger bewertet wird als die neue Okklusion.

Neben diesen mit Funktionsstörungen einhergehenden Veränderungen werden wir jedoch auch mit Situationen konfrontiert, bei denen die „Formstörung“ im Vordergrund steht. Sie kann von der groben Entstellung bis zur leichten Störung reichen, die vielfach den Patienten subjektiv beeinträchtigt, seiner Umwelt jedoch weniger auffällt. Hier versagen auch die konventionellen Meßmethoden. An ihre Stelle tritt vielfach die Proportionslehre der bildenden Künste, einerseits mit dem Streben nach Verwirklichung des Schönen, aber auch des Durchschnittlichen.

### 3. Tumoröse Gesichtshautveränderungen

Eine Vielzahl von Gesichtshautpigmentierungen, Pigmentnaevi, Verhornungsanomalien haben echten Krankheitswert, da sie nach einem entsprechenden Intervall bösartig entarten können. Ihre Beseitigung unter Berücksichtigung ästhetischer Grundsätze ist hier angezeigt. Neben operativen Maßnahmen unter Verwendung von Nahlappenplastiken kommen hier in zunehmendem Maß auch Laser zur Anwendung.

## II. Formveränderungen und Altersveränderungen

### 1. Angeborene Störungen der Gesichtsform

Unter den angeborenen Störungen sind die unvorteilhafte Nasenform, meist Höckernase, und/oder ein fliehendes Kinn zu nennen. Beide kombiniert auftretende Veränderungen können auch in Form einer Profilplastik – meist Nasenkorrektur und Kinnaufbau – korrigiert werden. Nasenkorrekturen gehören vor allem bei jüngeren Menschen zu den am häufigsten vorgenommenen Korrekturen. Eine weitere häufig gewünschte und aus psychologischen Gründen bei Kindern auch notwendige Korrektur ist die Ohranlegeplastik.

### 2. Altersveränderungen

Bei älteren Menschen bzw. bei vorzeitig gealterten Personen steht die Beseitigung der sichtbaren Zeichen des Alterns im Vordergrund.

Hier geht es in erster Linie darum, die Falten, bedingt durch den Elastizitätsverlust der Haut, zu beseitigen, sowie vorhandene Altersflecken. Im einzelnen kommen hier das Face-lift, gegebenenfalls mit submentaler Liposuktion, die Blepharoplastik im Ober- und Unterlid, die Dermabrasion in Betracht.

Weiterhin sind die Faltenunterspritzung sowie die Botulinustoxin-Injektion zur Ausschaltung von faltenbildenden Gesichtsmuskeln zu nennen. Weiterhin kommen auch bei Falten die verschiedenen Möglichkeiten der Laseranwendung in Betracht. Zu warnen ist allerdings in diesem Zusammenhang vor der Injektion von Silikon zur Beseitigung von Falten oder zur Auffüllung von Lippen, Maßnahmen, die zu schwersten Folgeschäden führen.

### Rechtliche Aspekte

Vor allem bei medizinisch nicht indizierten Eingriffen stellt die Rechtsprechung besondere Anforderungen an Aufklärung und Dokumentation. Zweifellos ist die Patientenklintel bei rein ästhetischen Eingriffen mitunter besonders schwierig. Es ist daher unerlässlich, den Patienten über Ablauf, postoperative Verhaltensweise und typische Komplikationen aufzuklären und dies so zu dokumentieren, dass es im Streitfall beweisbar ist.

Uns hat sich das Diomed-Aufklärungssystem nach Weissauer seit vielen Jahren bewährt (Diomed Verlags GmbH, Obere Schmiedgasse 11, D-90403 Nürnberg). Es enthält ein Informationsblatt, auf dem in allgemeinverständlicher Form alle für den Eingriff wichtigen Informationen enthalten sind, die es den Patienten ermöglichen, gezielte Fragen zu stellen. Ein Anamnesebogen ist beigelegt. Bei den in Betracht kommenden Komplikationen werden allgemeine und eingriffsspezifische Risiken aufgeführt. Den Informationsbogen erhält der Patient.

In dem folgenden Arzt-Patient-Gespräch kann der Patient, basierend auf den schriftlichen Informationen, noch Fra-

gen stellen. Mit seiner Unterschrift bestätigt er die vorgenommene Aufklärung, die der Arzt gegenzeichnet, und willigt in den Eingriff ein. Es hat sich als sinnvoll erwiesen, den Aufklärungsbogen bereits beim ersten Patientenkontakt zu übergeben. Ein Anamnesebogen verbleibt zusammen mit der Einwilligung beim Arzt. Auf diese Weise kann sich der Operateur weitgehend absichern.

In allen derartigen Fällen – es handelt sich um reine Wahleingriffe – ist es die Entscheidung des Operateurs, ob er eine Formverbesserung für indiziert und ohne übermäßige Risiken für durchführbar hält. Der Patient ist zweifellos einem Leidensdruck ausgesetzt, wenn er sich zu einem operativen Eingriff entschließt. Andererseits unterwirft sich auch der Arzt einem Leistungsdruck. Erfahrung und Verantwortungsbewußtsein müssen hier Leitlinie ärztlichen Handelns sein. Hervorzuheben ist in diesem Zusammenhang auch die Notwendigkeit einer umfassenden Aufklärung über Risiken.

### Literatur

- (1) WEISSAUER, W.: Das Konzept einer Stufenaufklärung. In: Hymmen, R., Ritter, U. (Hrsg.): Behandlungsfehler, Haftung des operativ tätigen Arztes. Perimed, Erlangen (1981)
- (2) SCHWENZER, N.: Stufenaufklärung in der Mund-Kiefer-Gesichtschirurgie. In: Pfeifer, G., Schwenzler, N.: Fortschritte der Kiefer- u. Gesichtschirurgie, Bd. 30. Thieme, Stuttgart (1985)

### Anschrift des Verfassers:

Prof. Dr. Dr. med. Dr. Dr. h.c. Norbert Schwenzler  
Burgholzweg 85/1, 72070 Tübingen

# Neue Behandlungsstrategie beim chronisch progressiven Narbenektropium

H. MITTELVIEFHAUS  
Universitäts-Augenklinik Freiburg

## Einleitung

Nach geltender und nach wie vor berechtigter Lehrmeinung soll die operative Behandlung eines Narbenektropiums so lange aufgeschoben werden, bis der zugrundeliegende Schrumpfungsprozeß abgeschlossen ist. Andernfalls drohen Rezidive. Nach Verletzungen oder Operationen der Lider schrumpfen die Narben in der Regel über ein halbes Jahr. Erst danach kann eine endgültige plastische Rekonstruktion durchgeführt werden. Bei länger dauernden Schrumpfungsprozessen wie z. B. nach Verbrennungen, bei denen die Narbenbildung auch nach mehr als zwei Jahren noch andauert, kann man jedoch nicht bis zum Abschluß der Wundheilung warten. Zum Schutz des Auges und um schwere funktionelle Dauerschäden zu verhindern, muß oft frühzeitig operiert werden, was allerdings häufig Nachoperationen erforderlich macht.

Besonders problematisch ist die Behandlung des Narbenektropiums bei Patienten mit chronisch progressiven Hauterkrankungen, bei denen der Schrumpfungsprozeß zeitlebens fortschreitet. In der vorliegenden Arbeit berichten wir über unser Behandlungskonzept bei Patienten, die aufgrund einer chronisch progressiven Hauterkrankung ein Narbenektropium entwickelt haben.

## Patienten und Methode

Fünf Patienten mit chronischen, progressiv schrumpfenden Hauterkrankungen wurden wegen eines Narbenektropiums für mindestens drei und bis zu dreizehn Jahre augenärztlich behandelt. Die mittlere Nachbeobachtungszeit betrug 9 Jahre (SD 3,25). Die Patienten waren bei der ersten Vorstellung 12 bis 70 Jahre alt (mittleres Alter 47 Jahre, SD 21,0).

## Operationstechnik

Bei der Operation des Narbenektropiums wurden nach einem subziliaren

Schnitt über die ganze Lidbreite zunächst alle vertikalen Traktionen beseitigt. Das Unterlid wurde horizontal verkürzt und mit einer Tarsalzungenplastik am lateralen Rand der Orbita befestigt (Vicryl 4-0/P2 Nadel) (2). Wenn gleichzeitig auch ein beginnendes Ektropium des Oberlides bestand, wurden die Lidkanten im lateralen Lidwinkel über eine Strecke von 3mm miteinander vernäht (Tarsorrhaphie). Bei allen Rezidiv-Operationen wurde ebenso verfahren. Die verbliebenen Unterlidhautdefekte wurden durch freie Vollhauttransplantate gedeckt. Die Transplantate wurden von der leider ebenfalls erkrankten Oberarminnenseite entnommen, ausgedünnt und eingepaßt. Die Lidkante wurde für 5 Tage mit transtarsalen Traktionsnähten am Oberlid und an der Augenbraue befestigt (4). 10 Tage nach der letzten Fadenentfernung wurden die Transplantate intensiv nach lateral bzw. medial oben massiert. Hierzu wurden die für die Behandlung der Grunderkrankung erforderlichen Hautsalben, bzw. das Hautgewebe fettende und geschmeidig machende Präparate wie Linola Fett (H)<sup>®</sup>, Contractubex Gel<sup>®</sup> oder Terproline face Synchronoline<sup>®</sup> einmassiert (Abb. 1).

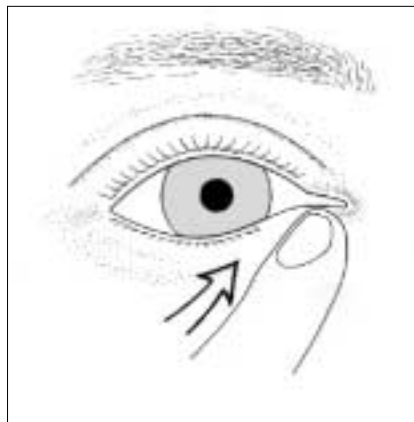


Abb. 1: Durch tägliche Massage des Lides nach oben kann einem Ektropiumrezidiv vorgebeugt werden.

## Ergebnisse

Drei Patienten hatten eine lamelläre Ichthyose, ein Patient eine schwere Neurodermitis und ein Patient eine ungewöhnlich starke sklerodermiforme Hautschrumpfung, die mit multiplen Keratoakanthomen (Typ GRZYBOWSKI) einherging (1, 3). Alle Patienten wurden wegen einer persistierenden Expositionskeratopathie vorgestellt. Vier von ihnen entwickelten ein Hornhautulcus, darunter einer sogar an beiden Augen (Abb. 2, 3). Drei der Patienten verweigerten zunächst die vorgeschlagene Ektropiumoperation und stimmten erst zu, nachdem Hornhautkomplikationen aufgetreten waren.

Bei allen Patienten wurden die Unterlider und bei einem Patienten auch wiederholt beide Oberlider operiert. Zwei weitere Patienten hatten ebenfalls ein

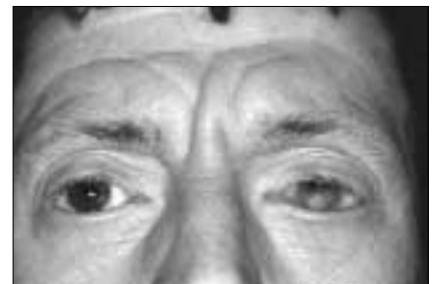

Abb. 2

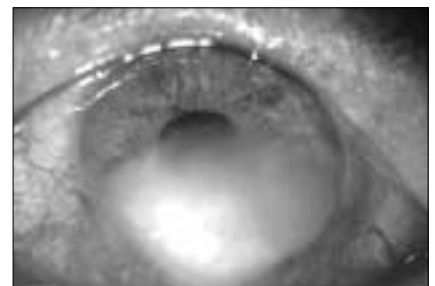


Abb. 3

Abb. 2, 3: Hornhautgeschwür am linken Auge eines Patienten mit Narbenektropium bei schwerer Neurodermitis.

beginnendes Ektropium der Oberlider, welche jedoch nicht operiert wurden.

Vier der fünf Patienten entwickelten Rezidive des Narbenektropiums. Drei von ihnen mußten erneut operiert werden. Ein Patient wurde nach vier Monaten, ein Patient nach 9 Jahren und ein Patient innerhalb von 13 Jahren insgesamt 4mal wegen der Rezidive erneut operiert. Die Reoperationen erfolgten bei dem letztgenannten Patienten etwa alle 2 1/2 Jahre.

### Diskussion

Das Narbenektropium entsteht durch sekundäre Hautschrumpfung oder Verkürzung der vorderen Lidlamelle. Häufige Ursachen sind Verletzungen, Verbrennungen, ein bereits lang bestehendes involutives Ektropium oder eine übermäßige Entfernung von Lidhaut bei Tumoroperationen oder bei einer Blepharoplastik. Die Behandlung des Narbenektropiums bei chronischer, progressiv schrumpfender Hauterkrankung ist besonders schwierig. Da derartige Hauterkrankungen eher selten sind, gibt es bisher kein allgemeingültiges Behandlungskonzept.

Nach geltender Lehrmeinung sollte mit einer Operation solange zugewartet werden, bis der Narbenumbau zur Ruhe gekommen ist. Dadurch soll sichergestellt werden, daß mit nur einem oder höchstens zwei Eingriffen ein adäquates funktionelles und kosmetisches Ergebnis erzielt wird. Doch gerade dies ist bei Patienten mit chronischen Hauterkrankungen nicht möglich. Der Schrumpfungsprozeß hält bei ihnen nämlich je nach der zugrundeliegenden Hauterkrankung, dem Erfolg einer lokalen oder systemischen Therapie und ihrer Mitarbeit oft zeitlebens an.

Das Narbenektropium dieser Patienten kann deshalb erhebliche Komplikationen am Auge verursachen. Wenn die Lidhaut massiv schrumpft und völlig aufgebraucht wird (Abb. 4), kann die unvermeidbare Expositionskeratopathie bereits nach wenigen Monaten zu einem Verlust der Sehschärfe oder zur Erblindung führen (1). Bedauerlicherweise gibt es kaum Berichte über Langzeitbeobachtungen. In einer Studie wird immerhin davon berichtet, daß zwei von 16 Patienten mit einer lamellären Ichthyosis eine schwere Expositionskeratopathie mit Hornhautneovaskularisation,

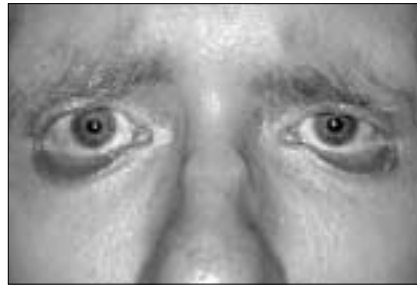

Abb. 4: Beidseitiges Narbenektropium durch massive Schrumpfung des vorderen Lidblattes bei einem Patienten mit multiplen Keratoakanthomen (Typ GRZYBOWSKI). Ober- und Unterlidhaut sind vollständig aufgebraucht, die Wimpern entspringen unmittelbar unter den Brauen.

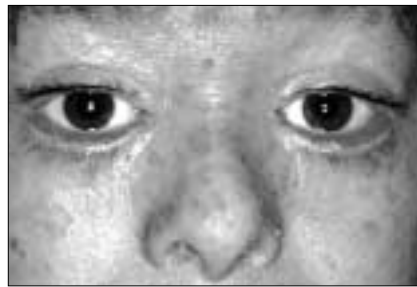

Abb. 5

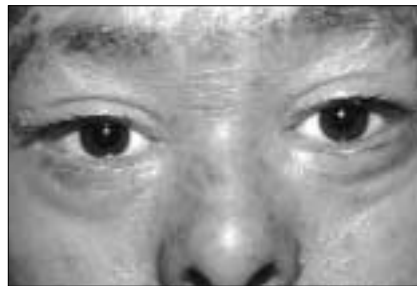

Abb. 6

Abb. 5, 6: Narbenektropium bei lamellärer Ichthyosis vor und nach der Ektropium-Operation.

Hornhautnarben und starkem Sehverlust entwickelten (6).

Patienten, bei denen das Narbenektropium symptomatisch wird, sollten deshalb ermutigt werden, sich trotz des aktiven Schrumpfungsprozesses operieren zu lassen. Da die Patienten wegen ihrer chronischen Grunderkrankung oft jeglicher Therapie reserviert gegenüberstehen, ist es nicht einfach, sie davon zu

überzeugen, daß sie durch eine rechtzeitige Operation über viele Jahre hinweg profitieren können, auch wenn sie wiederholte Eingriffe akzeptieren müssen (Abb. 5, 6). Rezidiv-Operationen haben nämlich eine durchaus gute Prognose. Bei unseren Patienten waren sie zwar wiederholt notwendig, in einem Fall aber erst mehr als 9 Jahre nach dem ersten Eingriff. Selbst bei dem durch die extreme Schrumpfung der Lidhaut am meisten gefährdeten Patienten mit den multiplen Keratoakanthomen Typ GRZYBOWSKI gelang es, durch wiederholte Operationen über mehr als 13 Jahre die volle Sehschärfe zu erhalten (Abb. 7, 8). Voraussetzung ist aber, daß die Operati-

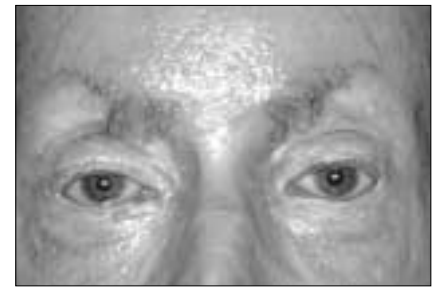

Abb. 7

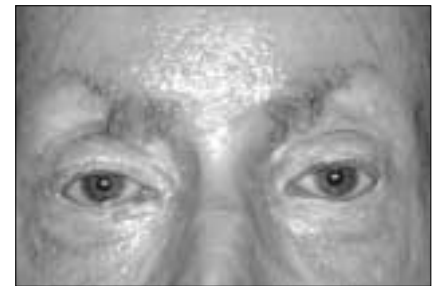

Abb. 8

Abb. 7, 8: Derselbe Patient wie in Abb. 3 mehr als 13 Jahre später nach zahlreichen ausgedehnten Ektropium-Rezidiven und jeweils fünf Operationen an beiden Augen unter Verwendung freier Hauttransplantate.

on rechtzeitig durchgeführt wird, möglichst noch bevor die Bindehaut der nach außen gezogenen Lider verhornt. Eine Indikation zur Operation besteht auch bei ständig tränenden Augen (Epiphora). Die Tränenflüssigkeit, die über die Lidhaut abfließt, fördert nämlich die Schrumpfung des vorderen Lidblattes und beschleunigt damit ein Fortschreiten des Ektropiums.

Aus diesem Grund sollte bei jungen Patienten mit Epiphora ein Rezidiv des Ektropiums frühzeitig operiert werden. Alte Patienten mit Benetzungstörungen, die keine Symptome haben und nicht über Epiphora klagen, müssen dagegen nicht so schnell erneut operiert werden.

Ein weiteres, oft übersehenes Zeichen, bei dem wir zu einer Operation raten, ist die wiederholte, massive bakterielle Kontamination des vergrößerten Tränensees. Ein großes Keimreservoir im Tränensee erhöht bei Patienten mit einer Expositionskeratopathie die Gefahr für ein bakterielles Hornhautgeschwür erheblich. Die Keimbesiedelung ist häufig schon mit dem Spaltlampenmikroskop an der dichten zelligen Infiltration des Tränensees zu erkennen.

Vor der Operation des Narbenektropiums sollte zunächst die Pflege der Haut intensiviert werden. Dadurch wird nicht nur die postoperative Heilung gefördert, sondern auch die Entnahmestelle für die Transplantate verbessert. Patienten mit chronisch progressiven Hauterkrankungen haben im Unterschied zu anderen Patienten keinerlei gesunde Spenderregion für die Transplantate. Hierin unterscheiden sie sich sogar von schwer verbrannten Patienten. Für die Transplantation werden überdimensionierte Vollhauttransplantate von der Innenseite des Oberarms bevorzugt. Liegt die transplantierte, durch die Vorerkrankung ohnehin veränderte Haut in Falten auf dem Wundgrund, mazeriert sie in den Wellentälern und entwickelt feine mit Fibrin und Schuppen belegte Ulzerationen. Mazeration und Ulzera führen zu einer

frühen Kontraktur und zum raschen Verlust der bei der Operation gewonnenen Lidhöhe. Wenn darüber hinaus Granulationsgewebe unter das gewellte Transplantat, in die Wellenberge einwachsen kann, fördert dies zusätzlich eine erneute Gewebeschrumpfung. Diese Komplikationen lassen sich vermeiden, wenn die Transplantate durch transtarsale Traktionsnähte ausgespannt und mindestens für zwei bis drei Tage mit einem anmodelierten Druckverband auf den Wundgrund gepresst werden (5). Nach dieser Zeitspanne sproßt das Granulationsgewebe in die Wundspalten ein und die Transplantate werden vaskularisiert. Die Traktionsnähte werden bei beidseitiger Operation an einem Auge für mindestens zwei Tage, am Partnerauge bis zu zehn Tage belassen. Dadurch lassen sich die Mazeration der Transplantate und eine frühe Wundkontraktur vermeiden und die Vaskularisation der Transplantate beschleunigen.

Die Lidkante ist bei lang bestehendem Narbenektropium regelmäßig verlängert. Sie wird deshalb bei der Operation gekürzt, um das Lid wieder ausreichend zu stabilisieren und einer erneuten vertikalen Schrumpfung möglichst entgegenzuwirken, was allerdings nicht immer gelingt. Darüber hinaus sollten Unter- und Oberlid zur zusätzlichen Stabilisierung und zur Verbesserung der Langzeitprognose durch eine kleine, nur 3-4 mm breite, laterale Tarsorrhaphie vernäht werden.

Eine weitere wichtige Rezidivprophylaxe des Narbenektropiums ist die tägliche und lebenslange vertikale Lidmassage, welche eine Progression der Erkrankung

verzögern kann. Bei allen Patienten mit chronisch progressiven Hauterkrankungen sollte die Elastizität der Lidhaut durch feuchtigkeitsspendende Salben und durch eine Erhöhung der relativen Raumluftfeuchtigkeit, insbesondere im Winter, verbessert werden (7). Die Patienten sollten regelmäßig nachuntersucht und motiviert werden, diese Behandlung konsequent weiterzuführen.

#### Literatur

- (1) CONSIGLI, J.E., GONZALEZ, M.E., MORSINO, R., GUIDI, A., CHAPPUIS, J.M., PAPA, M., MALDONADO, S.: Generalized eruptive keratoacanthoma (Grzybowski variant). *Br. J. Dermatology* 142, 800-803 (2000)
- (2) JORDAN, D.R., ANDERSON, R.L.: The lateral tarsal strip revisited. The enhanced tarsal strip. *Arch. Ophthalmol.* 107, 604-606 (1990)
- (3) LAEFF, H., MITTELVEFHAUS, H., WOKALEK, H., SCHÖPE, E.: Eruptive Keratoacanthome Typ Grzybowski und Ektropium. Ein therapeutisches Problem. *Hautarzt* 43, 143-147 (1992)
- (4) MITTELVEFHAUS, H.: Traktions- und Entlastungsnähte in der Lidchirurgie. *Klin. Mbl. Augenheilk.* 203, 390-396 (1993)
- (5) MITTELVEFHAUS, H.: Cicatricial ectropion in progressive skin diseases. *Orbit.* 20, 91-99 (2001)
- (6) SEVER, R.J., FROST, P., WEINSTEIN, G.: Eye changes in ichthyosis. *JAMA* 206, 2283-2286 (1968)
- (7) VRABEC, M.P., FLECKMAN, P., STETSON, S.W.: Ichthyosis. In: Mannis, M.J., Macsai, M.S., Huntley, A.C. (editors): *Eye and skin disease*. Lippincott, Philadelphia, 131-140 (1996)

#### Korrespondenzanschrift:

Priv. Doz. Dr. H. Mittelviehhaus  
 Universitäts-Augenklinik Freiburg,  
 Killianstraße 5, 79106 Freiburg  
 Tel.: (0761) 2704021, Fax: (0761) 2704045

## Defektverletzungen der Hand

TH. REUHL • M. FELL • A. MEIBNER

Klinik für Unfall-, Hand- und Wiederherstellungschirurgie, Klinikum Krefeld

### Einleitung

Defektverletzungen der Hand treten in der täglichen Praxis der Notaufnahmen häufig auf. Während ausgedehnte Verletzungen selten sind, beinhalten selbst kleinere Defektverletzungen die Gefahr einer funktionellen Einschränkung der Hand. Die erfolgreiche handchirurgi-

sche Therapie basiert auf einem geplanten stufenweisen Versorgungskonzept.

### Präoperative Maßnahmen

Bei der ersten Sichtung des Schadens ist der Unfallhergang entsprechend der Art der Gewalteinwirkung sowie den äußeren Umständen zur Beurteilung heran-

zuziehen. Besondere Bedeutung kommt dabei Faktoren wie Kontamination und Kontusion der Weichteile und des Knochens zu.

Die Beurteilung der Verletzung muß immer unter sterilen Kautelen erfolgen. Neben der klinischen Untersuchung sowie der funktionellen und neurologi-

schen Prüfung gehört die Dokumentation/Bilddokumentation routinemäßig zur Vorbereitung der operativen Versorgung. Ergänzt werden diese Maßnahmen bei Verdacht auf knöcherne Beteiligung durch Röntgenuntersuchungen.

Die Dringlichkeit der Versorgung gegenüber weiteren Verletzungen richtet sich nach der Struktur der Gesamtverletzung und wird bestimmt durch die Kompromittierung der Durchblutung der Hand und den Grad der Kontamination.

### Intraoperative Strategie

Das intraoperative Management beginnt mit dem Débridement der avitalen und fraglich vitalen Strukturen, wobei die funktionellen Strukturen soweit als möglich zu schonen sind, aber auch ein zu zögerliches Vorgehen muß vermieden werden. Beim primären Eingriff ebenso wie bei etwa folgenden Second-look Operationen muß jedoch bedacht werden, welche rekonstruktiven Maßnahmen später ergriffen werden können. Anzustreben ist im allgemeinen ein primärer Verschuß der Defekte (1). Die Chancen einer primären Heilung sind bei diesem Vorgehen am größten. Wenn irgend möglich, sind neben der unverzichtbaren Rekonstruktion der arteriellen und venösen Strombahn im Falle des Gliedmaßenerhaltes auch die definitive Rekonstruktion von Nerven und Sehnen anzustreben.

Nervenverletzungen sollten primär genäht werden, sofern dies ohne Spannung möglich ist. Die Nerventransplantation ist bei größeren Defektstrecken notwendig, um die erforderliche Sensibilität wiederherzustellen. Nur sehr erfahrene Operateure sollten bei optimalen Weichteilverhältnissen die primäre Transplantation von N. suralis oder N. cutaneus antebrachii ulnaris vornehmen. Im Normalfall wird die sekundäre Rekonstruktion bei konsolidierten Weichteilen vorgenommen werden.

Strecksehnen lassen sich im allgemeinen primär wiederherstellen, sollte eine direkte Sehnennaht nicht möglich sein, so kann häufig eine Sehnenplastik bereits bei der Primärversorgung ein definitives Ergebnis liefern. Bei hochgradiger Kontamination oder ausgedehnten Defektstrecken können Spacer temporär erforderlich werden, nach 6 Wochen ist dann die Transplantation möglich. Auch

Beugesehnen sollten primär rekonstruiert werden, häufiger als bei Strecksehnenverletzungen ist hier aber die Implantation von Silasticstäben erforderlich, um eine sekundäre Überbrückung der Defektstrecke durch ein Transplantat vorzubereiten. Sehnen, Gefäße und Nerven sollten von gut durchblutetem vitalen Gewebe bedeckt sein, dasselbe gilt für deperiostierten Knochen.

Gründe für ein Abweichen von der Regel eines primären Wundverschlusses können darin begründet sein, daß die Wundverhältnisse nicht sicher abzuschätzen sind. Dies liegt häufiger bei kontusionierten Wundrändern vor. Hier können ein temporärer Wundverschluß mit Ersatzhaut sowie geplante second look Operationen sinnvoll sein.

Um eine weitere Schädigung im Rahmen der operativen Versorgung gering zu halten, sollten die Frakturen durch Verfahren mit möglichst geringer Gewebekontusion und Deperiostierung stabilisiert werden.

K-Draht-Osteosynthesen und Fixateur externe sind bei ausdehnten Defekten die erste Wahl vor der Stabilisierung mit Platten. Kleinere Knochendefekte sollen nur bei sicheren Weichteilverhältnissen durch Spongiosaplastiken versorgt werden, bei größeren Defekten und nicht sicher einzuschätzenden Weichteilverhältnissen sollte hiervon abgesehen werden. Bleiben postoperativ erhebliche Längendefizite der Phalangen, so kann auch die Kallusdistraction nach ILIZAROV (2) für den erforderlichen Längenausgleich eingesetzt werden.

### Techniken der Defektdeckung

Als einfachste Maßnahme bei begrenzten Weichteildefekten ist eine geführte Narbenbildung möglich, wobei die Größe und Lage der auftretenden Narbe zu bedenken ist. Gelenkübergreifende längsverlaufende Narben sind zu vermeiden, frühzeitige Krankengymnastik und Narbenpflege erhalten die Beweglichkeit.

Bei Defekten der Fingerkuppe kann bei ausreichender Weichteildeckung der Wundverschluß mit Hilfe eines Vollhauttransplantates vom Ober- bzw. Unterarm erfolgen. Die Einheilung ist bei gutem Transplantatlager meist problemlos, die Resensibilisierung erfolgt in aller Regel rasch.

Reicht der Defekt bis zum Knochen, so muß im Hinblick auf die ausreichende Weichteildeckung ein lokaler Verschiebelappen eingesetzt werden.

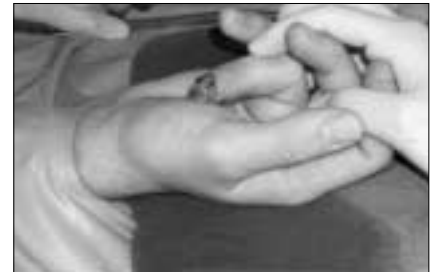

Abb. 1a: Defektdeckung an der Fingerkuppe durch Thenarlapfen.

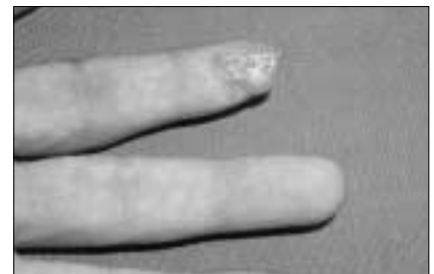


Abb. 1b: Postoperatives Ergebnis nach 4 Wochen.

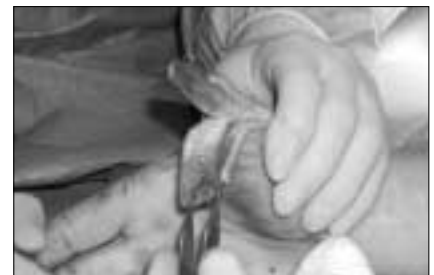

Abb. 2a: Präparation des MOBERG-Lappens bis auf die Beugesehnensehne.

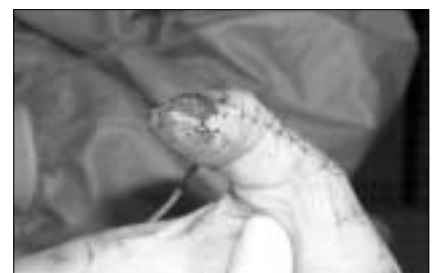

Abb. 2b: Durch leichte Beugung des Daumens ist ein spannungsfreier Defektverschluß möglich.

Der am häufigsten verwandte Lappen ist die VY-Plastik. Wichtig ist hierbei, daß die straffen Bindegewebssepten durchtrennt und die elastischen Strukturen sowie Gefäße und Nerven geschont werden. Die Schnittführung soll nicht über die Beugefalten fortgeführt werden, da sonst mit Beugekontrakturen zu rechnen ist. Eine Variante stellt die neurovaskuläre VY-Plastik dar. Hierbei wird das V dergestalt angelegt, daß die Beugefalte komplett nach distal verlagert wird. Die neurovaskulären Strukturen des Endgliedes werden erhalten, der Längengewinn ist größer als bei der einfachen VY-Plastik (3).

Bestehen ausgedehntere Defekte im Bereich der Fingerkuppe, so ist insbesondere bei tangentialen Verletzungen der palmare neurovaskuläre Lappen nach MOBERG bzw. in Modifikationen eine der zur Wahl stehenden Methoden (4).

Die Präparation erfolgt am günstigsten vom Defekt aus beginnend nach proximal. Dies gewährleistet, daß die Gefäßnervenbündel geschont werden, da die Präparation unter Sicht auf die Strukturen möglich ist.

Ist der klassische MOBERG-Lappen ein reiner Dehnungslappen, so besteht nach Präparation des Lappenstiels die Möglichkeit, die distale Vorschubstrecke durch proximales Mobilisieren des Lappens zu vergrößern. Der entstandene Defekt kann dann mit Vollhaut gedeckt werden, bzw. durch die VY-Technik nach EPPING verschlossen werden (5). Die krankengymnastische Therapie kann nach 5-10 Tagen begonnen werden, Streckübungen sollten nach 2 Wochen begonnen werden.

Erlauben diese lokalen Lappentechniken keinen Verschluß der Defektwunde mehr, so sind die nächsten Ressourcen

lokal an der Hand zu suchen. Als relativ sicher und komplikationsarm sind Crossfinger- oder Thenarlappen anzusehen. Diese Lappenformen verfügen nicht über eine definierte Blutversorgung und erfordern über einen Zeitraum von 2-3 Wochen die Immobilisierung des Fingers/der Hand, die Indikation ist dementsprechend eng zu stellen. Nach Einheilung muß der versorgende Stiel durchtrennt werden, dies erfordert einen zweiten Eingriff. Es besteht initial keine Sensibilität, diese kehrt aber i. A. im Verlaufe eines Jahres als Schutzsensibilität wieder.

Die nächste Stufe stellen die lokalen neurovaskulär-gestielten Lappen dar. Der klassische Insellappen zur Deckung von Defektverletzungen der Daumenkuppe, der von der Ulnarseite des Ringfingers gehoben wird, hat den Nachteil, daß die Sensibilität umgelernt werden

Tab. 1: Therapiemöglichkeiten bei Defektverletzungen der Hand

Defekt-lokalisierung	Weichteil-deckung	Defekt-größe	Therapie-vorschlag	Technische Durchführung	Komplikationen	Sensibilität
Fingerkuppe	gut	klein	geführte Narbenbildung	leicht	wenig, lange Therapiedauer	nach Monaten
Fingerkuppe	gut	mittel	Vollhaut-transplantat	leicht	wenig, ausbleibende Einheilung	nach Monaten
Daumen-/ Fingerkuppe	Knochen liegt frei	klein-mittel	VY-Plastik	leicht	wenig, geringes Advancement	gut
Daumen-/ Fingerkuppe	Knochen liegt frei	mittel-groß	MOBERG-Lappen + Modifikationen	mittel	gering, Lappenverlust möglich	gut
gesamter Finger, palmar oder dorsal	Sehne liegt frei	klein-mittel	Crossfinger-/ Thenarlappen	mittel	gering, Trennung des Stiels in 2. Operation, Immobilisation f. 2 Wochen	nach Monaten
Daumenkuppe, Zeigefingerkuppe	Knochen oder Sehne liegen frei	mittel-groß	Insellappen D4->D1, D2->D1	mittel-schwierig	Lappenverlust	Umlernen der Sensibilität
Handrücken, Fingerrücken	Knochen oder Sehne liegen frei	mittel-groß	gestielte Fernlappen (Colson, Bauch-/ Leistenlappen)	einfach	wenig, Immobilisierung	nach Monaten
gesamte Hand/ Unterarm	Knochen oder Sehne liegen frei	mittel-groß, ausgedehnt	freie Lappen (A. radialis, Latissimus dorsi)	schwierig, Mikro-anastomose	mittel, Lappenteil- oder -gesamtverlust durch Mikrothrombosen	Ggf. Nerven-anastomose



muß, d.h. die Fingerbeere des Daumens wird zunächst als Ringfinger gefühlt. Eine Nervennaht mit dem verbliebenen Rest des Daumennerven soll hierbei Abhilfe schaffen.

Der FOUCHER-Lappen von der Dorsal-seite des Zeigefingers ist bezüglich des Umlernens der Sensibilität als günstiger einzustufen, genügt jedoch ebenfalls höheren Ansprüchen der Sensibilität nicht (6).

Risikoarme und zur Weichteildeckung größerer Areale geeignete Lappen finden sich in der Gruppe der gestielten Fernlappenplastiken. Die Dicke der Haut sowie des subcutanen Fettgewebes wird durch die Entnahmestelle mitbestimmt. Als Bauchlappen oder Leistenlappen steht eine relativ dicke Haut zur Verfügung, wohingegen der COLSON-Lappen von z. B. dem Oberarm eine dünnere Haut liefert. Nachteilig bei all diesen Lappen ist die notwendige Immobilisierung des Patienten über einen Zeitraum von 2-3 Wochen.

Die zahlreichen freien Lappenplastiken erlauben mit mikrovasculären Anschlüssen eine Versorgung nahezu aller Defekte. Sie erfordern meist keine Immobilisierung des Patienten und teilweise besteht die Möglichkeit der Resensibilisierung durch Nerven Anastomosen. Als

Nachteile sind der operative Aufwand und das Risiko von Thrombosen in den Gefäßanschlüssen zu sehen, die einen Totalverlust des Lappens bedeuten können. An der Hand kommen zur Deckung größerer Defekte, insbesondere am Handrücken, der A. radialis-Lappen zum Einsatz. Bei sehr ausgedehnten Defekten die auch den Unterarm betreffen, kommt auch der Latissimus dorsi-Lappen in Betracht.

Bereits bei der intraoperativen Versorgung muß in Betracht gezogen werden, daß die postoperative Mobilisierung und krankengymnastische Übungsbehandlung so früh als möglich begonnen werden muß. Die angewandten Osteosyntheseverfahren sollten eine frühzeitige Bewegungstherapie ebenso ermöglichen wie die entsprechend angepaßte Defektdeckung durch Lappenplastiken.

#### Schlußbetrachtungen

Defektverletzungen der Hand sind in der täglichen Routine häufig anzutreffen, die Spannweite der Schwere reicht von einem geringen Fingerkuppdefekt bis hin zu schwersten Verletzungen.

Entsprechend angepaßt erfolgt die operative Versorgung, wobei die richtige Auswahl der Methode eine frühfunktionelle Therapie zulassen sollte. Die Wie-

derherstellung der komplexen Funktion der Hand ist damit soweit als möglich sicherzustellen.

#### Literatur

- (1) GERMANN, G., KARLE, B., BRÜNER, S., MENKE, H.: Behandlungsstrategie bei komplexen Handverletzungen. Unfallchirurg 103, 342-347 (2000)
- (2) POLLACK, H.J., HABENICHT, R.: Kallusdistraction in der wiederherstellenden Handchirurgie. In: Rüter, A., Kohn, D. Correll, J. Brutscher, R.: Kallusdistraction, Urban & Schwarzenberg, München, 211-229 (1998)
- (3) ELLIOT, D., YUI, N.W.: Homodigital Reconstruction of the Digits – The Perspective of One Unit. Handch. Mikrochir. Plast. Chir. 33, 7-19 (2001)
- (4) MOBERG, E.: Aspects of Sensation in Reconstructive Surgery of the Upper Extremity. J. Bone Joint Surg. 46, 817-825 (1964)
- (5) EPPING, W.: Der modifizierte Verschiebelappen nach Dellon zur Rekonstruktion der Daumenkuppe. Operat. Orthop. Traumatol. 4, 195-202 (1992)
- (6) FOUCHER, G., BRAUN, F.M., MERLE, M., MICHON, J.: La Technique Du Débranchement – Rebranchement Du Lambeau En Ilot Pédiculé. Ann. Chir. 35, 25-29 (1981)

#### Korrespondenzanschrift:

Dr. med. T. Reuhl,  
Klinik für Unfall-, Hand- und Wiederherstellungschirurgie, Klinikum Krefeld,  
Lutherplatz 40, 47805 Krefeld

## Hämoglobin-Oxygenierung der Haut an verschiedenen Spenderregionen für mikrochirurgische Transplantate

F. HÖLZLE • S. SWAID • D. NOLTE • K.-D. WOLFF

Klinik für Mund-, Kiefer- und Plastische Gesichtschirurgie, Knappschaftskrankenhaus Bochum Langendreer, Ruhr-Universität Bochum

#### Abstract

*Microsurgical skin flaps raised from various body regions show differences in vascular architecture, cutaneous density and skin perfusion. Therefore it can be expected that oxygenation of the skin is different at the various free flap donor sites. To determine the cutaneous oxygen supply intracapillary haemoglobin oxygenation was measured on the donor sites of the radial forearm flap, scapula, latissimus dorsi, rectus abdominis, anterolateral thigh and osteocutaneous fibula flap on 50 healthy subjects (25 men*

*and 25 women aged 20-40 years). Measurements were performed noninvasively with the Erlangen Microlightguide Spectrophotometer (EMPHO) on skin areas of 6 x 8 cm in each region under resting conditions. The haemoglobin oxygenation of the skin in all donor regions varied between a maximum of 43.94 - 58.94 % in the scapula region and a minimum of 13.89 - 29.45 % in the lateral calf. High oxygenation values were also found on the skin over the latissimus dorsi muscle (34.56 - 48.45 %), followed by the distal volar forearm*

*(29.78 - 40.30 %), whereas paraumbilical skin and the donor sites of the lower extremities were less oxygenated. Using the WILCOXON test, significant differences were found between all donor regions except of the anterolateral thigh and lateral calf (p = 0,05). There were no sex-specific differences. From these results we conclude that on young healthy subjects regional oxygen supply on different free flap donor sites significantly varies. This must be considered in the interpretation of intra- or transcutaneous pO<sub>2</sub>-measurements for flap monitoring.*

Die Vielfalt der heute zur Verfügung stehenden mikrochirurgischen Hauttransplantate kommt nicht nur durch die zahlreichen Entnahmestellen zum Ausdruck, die an gänzlich unterschiedlichen Körperregionen lokalisiert sind, sondern auch durch prinzipielle Unterschiede der Gefäßarchitektur dieser Lappen. Neben den durch eine direkte kutane Arterie versorgten Lappen verwendet man faszio-, septo- und myokutane Transplantate, die den Anforderungen des jeweiligen Defektes entsprechend ausgewählt werden. Auch die Dicke des Fettgewebes, der Dermis und die Zahl der Hautkapillaren ist regional unterschiedlich; so ist das Stratum corneum an Regionen starker mechanischer Belastung bis zu 600 Mikrometer dick, während es an anderen Regionen, etwa am Bauch, weniger als 20 Mikrometer beträgt (RUSHMER et al., 1966). Die Dichte des kapillären Gefäßnetzes der Haut kann abhängig von der Körperregion erheblich variieren und nimmt nach Ergebnissen histologischer Untersuchungen am Stamm und den Extremitäten von cranial nach caudal ab (PASYK et al., 1989). Radiographische Studien zeigten eine sehr viel geringere Kapillardichte an der unteren Extremität, besonders am Unterschenkel, als im Kopf-Hals-Bereich und an der Brust (CORMAK and LAMBERTY, 1985; TIMMONS, 1985; TSUCHIDA, 1987). Andere Autoren fanden eine positive Korrelation zwischen der Kapillardichte und der Dicke der Dermis (MORETTI et al., 1959; ELLIS, 1961). Entsprechend diesen histologischen und radiographischen Befunden konnte mit Hilfe der Xenon 133-Clearance festgestellt werden, daß bei Patienten vergleichbarer Altersgruppen die Perfusion der Haut im Kopf-Hals-Bereich sowie an der Brust signifikant höher war als im Hüftbereich oder am Hand- bzw. Fußrücken (TSUCHIDA, 1987). Auch die Position des Patienten bei der Messung scheint eine nicht unerhebliche Bedeutung zu haben. Im Rahmen der Bestimmung der Hämoglobin-Oxygenierung bei Patienten mit chronischer Veneninsuffizienz zeigten sich signifikant reduzierte Werte beim Sitzenden und Stehenden im Vergleich zum Liegenden (THUM et al., 1996). Aus der regional unterschiedlichen Hautperfusion ergeben sich Schwierig-

keiten beim Monitoring mikrochirurgisch anastomosierter Lappen, die, z. B. bei der Laser-Doppler-Flowmetrie, je nach Spenderregion stark unterschiedliche Werte aufweisen können (HELLNER and SCHMELZLE, 1993).

Normwerte oder kritische Perfusionswerte mikrochirurgisch anastomosierter Hautlappen sind daher noch unbekannt. Auch der transkutan gemessene  $O_2$ -Partialdruck der unverletzten Haut, der von ORENSTEIN et al. an unterschiedlichen Körperregionen bestimmt wurde, variiert in Abhängigkeit von der Körperregion: Er fand, im Gegensatz zu der dort vorhandenen hohen Kapillardichte und trotz des hohen Blutflusses, an Stirn und Wange die niedrigsten  $pO_2$ -Werte, während er die höchsten  $pO_2$ -Werte regelmäßig an der Skapularegion, der Brust sowie an der Beckenkammregion feststellen konnte (ORENSTEIN et al., 1988).

Ein weiterer Einfluß auf die Blut- und Sauerstoffversorgung der Haut kann neben den genannten regionalen Faktoren auch das Alter und der Allgemeinzustand des Patienten spielen, was beim Monitoring mikrochirurgisch anastomosierter Hautlappen ebenfalls Berücksichtigung finden muß: Zahlreiche Untersuchungen haben gezeigt, daß sowohl die Kapillardichte als auch der transkutan gemessene  $pO_2$  mit zunehmendem Alter abnehmen (FENNER et al., 1975; JACOBSON and LOFGREN, 1977; MAHUTTE et al., 1984); periphere, klinisch noch nicht manifeste Gefäßveränderungen, die meist durch Nikotinabusus oder Diabetes bedingt sind, führen ebenfalls zu einer Verminderung des transkutanen  $pO_2$  (KRAM and SHOEMAKER, 1983; HAUSER and SHOEMAKER, 1983). Ziel der vorliegenden Arbeit war es deshalb, die Sauerstoffversorgung der Haut an den häufigsten Spenderregionen für mikrochirurgische Transplantate durch noninvasive Messung der intrakapillären Hämoglobin-Oxygenierung zu bestimmen und folgende Fragen zu beantworten:

1. Gibt es statistisch signifikante Unterschiede bei der Sauerstoffversorgung (Hämoglobin-Oxygenierung) der einzelnen Spenderregionen und
2. Unterscheidet sich die Sauerstoffversorgung gleicher Spenderregionen in Abhängigkeit vom Geschlecht?

## Patienten und Meßregionen

Die Sauerstoffversorgung der Spenderregionen mikrochirurgischer Transplantate wurde an insgesamt 50 gesunden Probanden (25 Männer und 25 Frauen im Alter zwischen 20 und 40 Jahren, Durchschnittsalter 32,5 Jahre) mit Hilfe des Erlangerer Mikrolichtleiter Spektrophotometers (EMPHO) noninvasiv gemessen (Abb. 1). Meßregionen waren die Entnahmestellen der Hautinseln von 6 häufig gebrauchten Transplantaten mit Lokalisation am Unterarm (Radialislappen), dem Rücken (Scapulalappen, Latissimus-dorsi-Lappen), dem Bauch (Rectus abdominis-Lappen), dem anterolateralen Oberschenkel (anterolateral thigh-flap) sowie dem lateralen Unterschenkel (Peroneuslappen, osteokutanes Fibulatransplantat). An den genannten Regionen wurde jeweils ein 6 x 8 cm großes Hautareal untersucht. Alle Probanden waren Nichtraucher und frei von kardiovaskulären oder pulmonalen Erkrankungen. Die Messungen erfolgten unter Ruhebedingungen bei Raumtemperatur.



Abb. 1: Versuchsaufbau für die durchgeführten Messungen.

## Untersuchungsmethode

Der Versuchsaufbau für die durchgeführten Messungen ist in Abbildung 1 dargestellt. Abbildung 2 zeigt schema-

tisch die Funktionsweise des EMPHO: Weißes Licht einer Xenon-Hochdrucklampe wird über eine Lichtleitersendefaser in den zu untersuchenden Hautlappen eingestrahlt. Die Sendefaser wird von sechs Empfängerfasern umgeben, so daß Emission und Remission des Lichtes über ein einziges Kabel erfolgt. Die Dicke der Sende- und Empfängerfasern, die in einem 8 cm langen und 1 cm breiten Handstück montiert sind, beträgt 250 Mikrometer. Wird die Messung punktförmig, d.h. ohne Verschieben der Fasern durchgeführt, wird ein an der Spitze ca. 250 Mikrometer durchmessender Lichtkegel in das Gewebe eingestrahlt. Das Licht dringt in eine Tiefe von 250 Mikrometer in das kapilläre Gefäßsystem der Haut ein und wird dort teils absorbiert, teils reflektiert und teils zurückgestreut. Durch Verschieben des Handstückes während des kontinuierlich ablaufenden Meßvorganges kann die gesamte interessierende Hautoberfläche erfaßt werden. Das Spektrum des zurückgestreuten Lichtes hängt im Wellenlängenbereich zwischen 502 und 630 nm wesentlich von der Absorption am intrakapillären Hämoglobin ab. Oxygeniertes und desoxygeniertes Hämoglobin zeigen in diesem Abschnitt ein unterschiedliches spektrales Absorptionsverhalten: Oxyhämoglobin besitzt zwei Absorptionsmaxima bei 542 und 577 nm, Desoxyhämoglobin nur eines bei 556 nm. Aufgrund dieser differierenden Absorption kann aus den Rückstreuungsspektren auf die intrakapilläre Hämoglobin-Oxygenierung und die relative Hämoglobinkonzentration geschlossen werden. Nach Selektion des interessierenden Wellenlängenbereiches durch eine Interferenzfilterscheibe und Umwandlung der einzelnen Wellenlängen in ein analoges Stromsignal erfolgt die Aufzeichnung des zurückgestreuten Lichtes in Form von Hämoglobinspektren, die zeitgleich mit der Untersuchung auf einem Computerbildschirm dargestellt werden. Oxygeniertes Hämoglobin erzeugt ein zweigipfliges Spektrum, dessen Ausprägung von der intrakapillären Hämoglobinkonzentration und der Oxygenierung abhängig ist; ein eingipfliges Spektrum entsteht dagegen bei vorwiegend desoxygeniertem Hämoglobin. Mit Hilfe einer integrierten Software können die Meßergebnisse nu-




Abb. 2: Schematische Funktionsdarstellung des EMPHO: 1 Xenonbogen-Lampe, 2 flexibler Lichtleiter, 3 Interferenzfilter, 4 Computermonitor mit dargestelltem Hämoglobin-Spektrum.

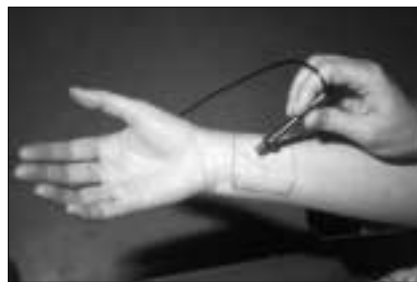

Abb. 3: Messung mit dem EMPHO-Handstück auf dem eingezeichneten Areal des Radialis-Lappens.

merisch oder in Form von Meßkurven auf dem Bildschirm abgebildet werden. Die Messungen erfolgten unter Ruhebedingungen bei Raumtemperatur, wobei das Handstück drucklos auf die Haut aufgesetzt und an jeder Meßregion für eine Zeitspanne von 3 min. kontinuierlich über das zu untersuchende Areal geführt wurde (Abb. 3). Zur statistischen Auswertung der Meßergebnisse für einen Vergleich der Hämoglobin-Oxygenierung der Lappenregionen untereinander wurde eine Varianzanalyse (ANOVA) sowie der WILCOXON-Test durchgeführt.

**Ergebnisse**  
**Meßwerte und Untersuchungsregionen**

Wie in Abbildung 4 zu sehen variierte die Hämoglobin-Oxygenierung der Haut aller Entnahmeregionen insgesamt zwischen einem Maximalwert von 58.94 mmHg (Skapularegion) und einem Minimum von 13.89 mmHg (Peroneuslappen). Konstant die höchsten

Werte fanden sich an der Skapularegion, die bei allen 50 untersuchten Probanden zwischen 43.94 und 58.94 mmHg lag. Ebenfalls eine hohe Hämoglobin-Oxygenierung fand sich an der Haut über dem M. latissimus dorsi mit Werten zwischen 34.56 und 48.45 mmHg. Am distalen volaren Unterarm, der häufigsten Entnahmestelle des Radialislappens, variierte die Hämoglobin-Oxygenierung zwischen 29.78 und 40.30 mmHg und war somit niedriger als die der vorgenannten Entnahmestellen. Für den M. rectus abdominis-Lappen ergaben sich bei Messung paraumbilical Oxygenierungswerte zwischen 18.40 mmHg und 29.91 mmHg, waren also nur etwa halb so hoch wie die des Skapulalappens. Die Meßwerte an der unteren Extremität lagen nochmals niedriger als am Abdomen, wiesen aber zwischen Oberschenkel (13.74 mmHg bis 28.32) und Unterschenkel (13.89 mmHg bis 29.45 mmHg) kaum Unterschiede auf; Mittelwerte und Standardabweichungen sind in Abbildung 5 aufgeführt.

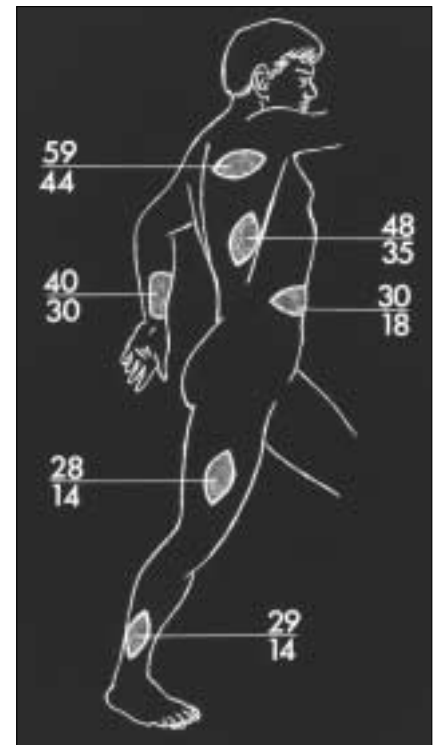


Abb. 4: Meßregionen mit minimalen und maximalen Meßwerten der intrakapillären Hämoglobin-Oxygenierung.

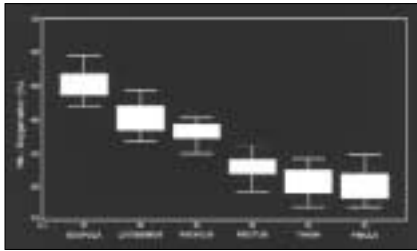


Abb. 5: Hämoglobin-Oxygenierung in den unterschiedlichen Meßregionen mit Standardabweichungen und Konfidenzintervallen.

**Ergebnisse  
der statistischen Auswertung**

Bei der Varianzanalyse zeigten sich deutliche regionalspezifische Unterschiede der verschiedenen Meßbereiche untereinander; geschlechtsspezifische Unterschiede ließen sich nicht feststellen (Abb. 6). Beim WILCOXON-Test wurde eine BONFERANI-Adjustierung bezüglich multipler Testung mit einem Signifikanzniveau für die einmalige Testung von  $\alpha = 0.0033$  und einem Gesamtniveau von  $p = 0.05$  verwendet. Alle Lappenregionen wurden gegenseitig auf signifikante Unterschiede getestet. Hierbei zeigte sich, daß lediglich die Hämoglobin-Oxygenierung des Oberschenkels und des Peroneuslappens im direkten Vergleich keinen signifikanten Unterschied aufwies, während sich alle anderen Entnahmeregionen in ihrer Hämoglobin-Oxygenierung signifikant unterschieden.




Abb. 6: Vergleich der Hämoglobin-Oxygenierung bei Frauen und Männern.

**Diskussion**

Die Kenntnis der Sauerstoffversorgung der Haut ist für viele Bereiche der plastisch-rekonstruktiven Chirurgie und insbesondere für den mikrochirurgischen Gewebettransfer von Bedeutung.

So wurden zum Monitoring mikrochirurgisch anastomosierter Hautlappen intra- oder transkutane Meßsonden entwickelt, die Auskunft über den Sauerstoffpartialdruck des Lappens geben können (ACHAUER et al., 1980; MAHONEY und LISTA, 1988). Die transkutan gemessenen Oxygenierungswerte der Haut ( $P_{tc}O_2$ ) variieren jedoch nicht nur in Abhängigkeit von der Körperposition und damit von der aktuellen Durchblutungssituation (THUM et al., 1996), der Dichte des kapillären Gefäßnetzes oder der Temperatur, sondern sie hängen auch von der Dicke des Stratum corneum ab, das die Diffusion des Sauerstoffs an die Oberfläche - regional und geschlechtsspezifisch unterschiedlich - beeinträchtigt (BARKER und TREMPER, 1985; ORENSTEIN et al., 1988). Auch scheint die Dichte der subdermal gelegenen Talgdrüsen (sebaceous glands) von Bedeutung zu sein, da diese während der Diffusion des Sauerstoffs von den Kapillaren an die Hautoberfläche eine große Menge Sauerstoff verbrauchen (TAKIWAKI et al., 1991). Bei der Interpretation der Meßwerte für das Lappenmonitoring müssen also auch diese regionalspezifischen Faktoren Berücksichtigung finden, die für die verschiedenen Entnahmestellen von Hauttransplantaten aber nicht genau bekannt sind. Unsere Untersuchung hat gezeigt, daß signifikante Unterschiede bei der Sauerstoffversorgung an den verschiedenen Entnahmestellen vorhanden sind und daß insbesondere die Haut der unteren Extremität eine schlechtere Hämoglobin-Oxygenierung aufweist. Hieraus ergibt sich die Frage, ob sich aus diesen Befunden eine Aussage über die Sicherheit der entsprechenden mikrochirurgischen Transplantate ableiten läßt. In einer Untersuchung von 854 Lappen konnten KROLL et al. nach einer statistischen Analyse lediglich drei Faktoren ermitteln, die einen Lappenverlust begünstigen, nämlich Übergewicht, der Gebrauch von Veneninterponaten und die Anwendung osteokutaner Transplantate gegenüber reinen Weichteillappen. Die Lokalisation der Entnahmeregionen hatte keinen Einfluß auf die Erfolgsquote der Lappen (KROLL et al., 1996). Nach den Erfahrungen von KHOURI und SHAW, die 304 aufeinanderfolgende Rekonstruktionen mit mikrochirurgischen Transplantaten bezüglich

ihrer Komplikationsraten untersuchten, entscheidet besonders die Art des Gefäßanschlusses (Veneninterponat, End-zu-Seit-Anastomose) und die Größe des Knochendefektes über den Erfolg der Transplantation, während der Entnahmestelle des Lappens keine Bedeutung zukommt (KHOURI und SHAW, 1989); auch URKEN et al. konnten keine statistisch abgesicherte Beziehung zwischen der Entnahmestelle eines Transplantates und der Häufigkeit von Lappenverlusten herstellen (URKEN et al., 1994). Alle Autoren betonen, daß die persönliche Erfahrung eines Operateurs mit einem bestimmten Transplantat einen wesentlichen Einfluß auf die Komplikationsrate hat. Nach diesen klinischen Ergebnissen, die keine Korrelation zwischen den Entnahmestellen der Lappen und dem Transplantationserfolg sehen, kann demnach auch aus der Höhe der Hämoglobin-Oxygenierung der Haut an einer bestimmten Entnahmestelle keine Aussage über die Sicherheit eines Lappens abgeleitet werden.

Welche Bedeutung können nun die Ergebnisse unserer Studie für den mikrochirurgischen Gewebettransfer dennoch haben? Zunächst scheint das von uns angewendete Meßverfahren eine höhere Sensitivität zu besitzen als die in vielen Fällen zum Monitoring benutzte transkutane Bestimmung des Sauerstoffpartialdruckes. ORENSTEIN et al. konnten bei der Messung des  $TcPO_2$  an der gesamten Körperoberfläche relativ gleichbleibende Werte feststellen; lediglich vier Regionen wichen signifikant von der Oxygenierung der übrigen Haut ab, nämlich Stirn, Wange und Innenseite des Beines mit niedrigeren und die Skapularegion mit höheren Werten. Zusätzlich wurde bei Frauen aufgrund der dünneren Haut generell ein höherer  $TcPO_2$  gemessen als bei Männern (ORENSTEIN et al., 1988). Als Erklärung für die niedrigen Werte an der bekanntermaßen gut durchbluteten Gesichtshaut geben die Autoren eine mögliche Kompression der dünnen Gesichtshaut über dem Schädelknochen an, die durch das Gewicht der Meßsonde hervorgerufen wurde. Andere Autoren kamen zu unterschiedlichen Ergebnissen bezüglich des transkutan gemessenen Sauerstoffpartialdruckes an verschiedenen Körperregionen: Von STOSSECK et al. wurden, wie auch von SACCI et al., an

der Brustregion jeweils höhere PO<sub>2</sub>-Werte gemessen als über der Tibia bzw. der Innenseite des Armes (STOSSECK et al., 1974; SACCI et al., 1976), während GLENSKI und CUCCIANA keine PO<sub>2</sub>-Unterschiede zwischen Brust, Bauch und Unterarm fanden (GLENSKI und CUCCIANA, 1986). Bei der Interpretation der Meßergebnisse des TcPO<sub>2</sub> wurde von mehreren Autoren darauf hingewiesen, daß die Dicke der Epidermis einen entscheidenden Einfluß auf die Meßwerte hat (FALSTIC-JENSEN et al., 1988). Entfernt man einen Teil der Epidermis durch stripping, so erhöht sich der Meßwert des TcPO<sub>2</sub> trotz identischer Sauerstoffversorgung des Gewebes um etwa 40% (TAKIYAKI et al., 1991). Obwohl auch bei der von uns verwendeten Methode der Spektrophotometrie eine Beeinflussung der Meßwerte durch die Dicke der Haut prinzipiell zu erwarten ist, wirkt sie sich nicht entscheidend auf die Ergebnisse aus, da die Reflexion des 250 Mikrometer in die Haut eingestrahlen Lichtes wesentlich von der Oxygenierung des intrakapillären Hämoglobins abhängt. Dieser Umstand erklärt auch, daß trotz der unterschiedlichen Epidermisstärke bei Männern und Frauen keine geschlechtsspezifischen Unterschiede gefunden wurden. Unsere Ergebnisse lassen sich dagegen mit der unterschiedlichen Kapillardichte der Epidermis vereinbaren, die histologisch von PASYK et al. quantifiziert wurde. Hiernach ist das kapilläre Netzwerk der Haut an der Gesichts-, Hals- und Brustregion am dichtesten und nimmt nach kaudal ab, wobei die niedrigste Kapillardichte an Ober- und Unterschenkel gefunden wurden (PASYK et al., 1989). Auch andere Autoren wie MORETTI et al. und ELLIS konnten histologisch zeigen, daß an Ober- und Unterschenkel eine geringere Kapillardichte vorhanden ist als an der Haut der übrigen Körperregionen (MORETTI et al., 1959; ELLIS, 1961). Neben diesen anatomischen Gegebenheiten wie der Dichte der Kapillaren spielt natürlich auch der Blutfluß selbst eine wesentliche Rolle für die Sauerstoffversorgung der Haut. Regionale Unterschiede des Blutflusses in der menschlichen Haut wurden von TSUCHIDA mit Hilfe der Xenon 133-Clearance-Methode gemessen. Der Autor konnte an 36 gesunden Probanden feststellen,

daß die Haut des Brustbereiches signifikant besser durchblutet ist als die der Hüftregion (buttock), der Hand oder des Fußes, während die Gesichtsregion die höchste Durchblutung aufwies. Zusätzlich konnte gezeigt werden, daß es mit höherem Lebensalter zu einer signifikanten Abnahme der Xenon 133-Clearance kommt (TSUCHIDA, 1987). Obwohl die von uns gefundene regionale unterschiedliche Hämoglobin-Oxygenierung der Haut gut mit den zuvor genannten anatomischen (Kapillardichte) und physiologischen Gegebenheiten (Blutfluß) korreliert, muß berücksichtigt werden, daß diese Werte unter absoluten Ruhebedingungen bei jugendlichen, gesunden Probanden erhoben wurden. Zahlreiche Faktoren wie körperliche Aktivität, Hauttemperatur, Lebensalter, kardiovaskuläre Erkrankungen und Nikotinkonsum können Einfluß auf die Hämoglobin-Oxygenierung der Haut nehmen. Um den Einfluß dieser Faktoren zu quantifizieren und statistisch abzusichern, müssen weitere klinische Studien an einer weit größeren Patientenzahl vorgenommen werden. Ebenfalls wäre es interessant, die regionale Hämoglobin-Oxygenierung mit den Daten eines Laser-Dopplers, also dem aktuellen regionalen Blutfluß, zu vergleichen. In eigenen klinischen Untersuchungen konnten wir feststellen, daß die Hämoglobin-Oxygenierung des Radialislappens und der Haut des osteokutanen Fibulatransplantates direkt nach der Anastomosierung wesentlich höher lag als zu Beginn der Lappenhebung. Dies haben wir mit der reaktiven Hyperperfusion erklärt, die durch die Denervierung und Vasoparalyse der gehobenen Lappen entstanden ist; unter einer künstlich erzeugten arteriellen Okklusion kam es zu einem Absinken der Hämoglobin-Oxygenierung auf unter 10% (WOLFF et al., 1996). Trotz dieser zahlreichen physiologischen Einflüsse auf die Hautdurchblutung zeigen unsere Ergebnisse eindeutig, daß die Haut als das größte Organ des Menschen unter Ruhebedingungen regional unterschiedlich mit Sauerstoff versorgt wird.

#### Literatur

- (1) ACHAUER, B.M., BLACK, K. S., LITKE, D.K.: Transcutaneous PO<sub>2</sub> in flaps: A new method of survival prediction. *Plast. Reconstr. Surg.* 65, 738 (1980)

- (2) CORMACK, G.C., LAMBERTY, B.G.H.: The blood supply of the thigh skin. *Plast. Reconstr. Surg.* 75, 342 (1985)
- (3) ELLIS, R.A.: Vascular patterns of the skin. In: W. Montagna, R.A. Ellis (Eds.): *Advances in Biology of Skin*. Pergamon Press, New York, 20-37 (1961)
- (4) FALSTIE-JENSEN, N., SPAUN, E., BROCHNER-MORTENSEN J., FALSTIE-JENSEN, S.: The influence of epidermal thickness on transcutaneous oxygen pressure measurements in normal persons. *Scand. J. Clin. Lab. Invest.* 48, 519 (1988)
- (5) FENNER, A., MULLER, R., BUSSE, H.G.: Transcutaneous determination of arterial oxygen tension. *Pediatrics* 55, 224 (1975)
- (6) GLENSKI, J.A., CUCCIANA, R.F.: Transcutaneous O<sub>2</sub> and CO<sub>2</sub> monitoring of neurosurgical patients: detection of air embolism. *Anesthesiology* 64, 546 (1986)
- (7) HAUSER, C.J., SHOEMAKER, W.C.: Use of transcutaneous PO<sub>2</sub> regional perfusion index to quantify tissue perfusion in peripheral vascular disease. *Ann. Surg.* 197, 337 (1983)
- (8) HELLNER, D., SCHMELZLE, R.: Laser Doppler monitoring of free microvascular flaps in maxillofacial surgery. *J. Cranio-Maxillo-Fac. Surg.* 21, 25 (1993)
- (9) JACOBSON, I., LOFGREN, O.: Transcutaneous monitoring of PO<sub>2</sub> in different skin areas in the neonate and in the scalp of the fetus during labor: Methodological and physiological observations. *Acta Obstet. Gynecol. Scand.* 66, 55 (1977)
- (10) KHOURI, R.K., SHAW, W.W.: Reconstruction of the lower extremity with microvascular free flaps: A 10-year experience with 304 consecutive cases. *J. Trauma* 29, 1086 (1989)
- (11) KRAM, H.B., SHOEMAKER, W.C.: Use of transcutaneous O<sub>2</sub>-monitoring in the intraoperative management of severe peripheral vascular disease. *Crit. Care Med.* 11, 482 (1983)
- (12) KROLL, S., SCHUSTERMANN, M.A., REECE, G.P., MILLER, M.J., EVANS, G.R.D., ROBB, G.L., BALDWIN, B.J.: Choice of flap and incidence of free flap success. *Plast. Reconstr. Surg.* 98, 459 (1996)
- (13) MAHONEY, J., LISTA, F.R.: Variations in flap blood flow and tissue PO<sub>2</sub>: A new technique for monitoring flap viability. *Ann. Plast. Surg.* 20, 43 (1988)
- (14) MAHUTTE, C.K., MICHIELS, T.M., HASSELL, K.T.: Evaluation of a single transcutaneous PO<sub>2</sub> - PCO<sub>2</sub> sensor in adult patients. *Crit. Care Med.* 12, 1063 (1984)
- (15) MORETTI, G., ELLIS, R.A., MESCON, H.: Vascular patterns in the skin of the face. *J. Invest. Dermatol.* 33, 103 (1959)
- (16) ORENSTEIN, A., MAZKERETH, R., TSUR, H.: Mapping of the human body skin with the transcutaneous oxygen pressure method. *Ann. Plast. Surg.* 20, 419 (1988)
- (17) PASYK, K.A., THOMAS, S.V., HASSETT, C.A., CHERRY, G.W., FALLER, R.: Regional differences in capillary density of the normal human dermis. *Plast. Reconstr. Surg.* 83, 939 (1989)
- (18) RUSHMER, R.F., BUETTNER, K.J., SHORT, J.M.: The skin. *Science* 154, 343 (1966)

- (19) RYAN, T.J.: The blood vessels in the skin. In: Jarrett, A. (Ed.): The Physiology and Pathophysiology of the Skin. Academic Press, New York, London, 577-589 (1972)
- (20) SACCI, R., MCMAHON, J.C., MILLER, W.F.: Oxygen tension monitoring with cutaneous electrodes in adults. Med. Instrum. 10, 192 (1976)
- (21) STOSSECK, K., HUCH, R., HUCH, A., LUBBERS, D.W. FREY, R.: Transcutaneous measurement of arterial oxygen partial pressure during anesthesia with prolonged artificial ventilation. Resuscitation 3, 91 (1974)
- (22) TAYLOR, G.I., PALMER, J.H.: The vascular territories (angiosomes) of the body: Experimental study and clinical applications. Br. J. Plast. Surg. 40, 113 (1987)
- (23) THUM, J., CASPARY, L., CREUTZIG, A., ALEXANDER, K.: A new method for the assessment of tissue hemoglobin oxygenation in patients with chronic venous insufficiency. Microvasc. Res. 51 (3), 317-326 (1996)
- (24) TIMMONS, M.J.: Landmarks in the anatomical study of the blood supply of the skin. Br. J. Plast. Surg. 38, 197 (1985)
- (25) TSUCHIDA, Y.: Regional differences in the skin blood flow at various sites of the body studied by xenon 133. Plast. Reconstr. Surg. 80, 705 (1987)
- (26) URKEN, M.L., WEINBERG, H., BUCHBINDER, D., MOSCOSO, J.F., LAWSON, W., CATALANO, P.J., BILLER, H.F.: Microvascular free flaps in head and neck reconstruction - Report of 200 cases and review of complications. Arch. Otolaryngol. Head Neck Surg. 120, 633 (1994)
- (27) WOLFF, K.D., MARKS, C., UECKERMANN, B., SPECHT, M., FRANK, K.H.: Monitoring of flaps by measurement of intracapillary haemoglobin oxygenation with EMPHO II: experimental and clinical study. Br. J. Oral and Maxillofac. Surg. 34, 524 (1996)

**Korrespondenzanschrift:**

Dr. med. Dr. med. dent. Frank Hölzle  
 Klinik für Mund-, Kiefer- und Plastische  
 Gesichtschirurgie  
 Knappschaftskrankenhaus Bochum  
 Langendreer, Ruhr-Universität Bochum  
 In der Schornau 23- 25, 44892 Bochum

# Untersuchungen zur Herkunft und Ausbreitung des Neoendothels bei autologem Gefäßersatz

A. BARTNICK<sup>1)</sup> • R.E. FRIEDRICH<sup>1)</sup> • K. RÖSER<sup>2)</sup> • R. SCHMELZLE<sup>1)</sup>

<sup>1)</sup> Mund-, Kiefer-, Gesichtschirurgie, Nordwestdeutsche Kieferklinik, Universitätsklinikum Hamburg-Eppendorf

<sup>2)</sup> Institut für Gynäköpathologie, Universitätsklinikum Hamburg-Eppendorf

**Zusammenfassung**

**Einleitung:** In der traumatischen und onkologischen rekonstruktiven Chirurgie erfolgt oftmals ein autologer mikrovaskulärer Gefäßersatz. Im Transplantat und an den Anastomosen geht dabei das gesamte Endothel verloren. Die Herkunft des Neoendothels sowie dessen Ausbreitung ist unklar. Wir hofften mit Hilfe des VON-WILLEBRAND-Faktors, der als Sekretionsprodukt nur von ausdifferenzierten Endothelzellen produziert wird, auf neue Erkenntnisse über den Ursprung und die Ausbreitung des Neoendothels. Eine tierexperimentelle Langzeituntersuchung wurde durchgeführt. **Material und Methode:** Bei 70 Wistar-Ratten, aufgeteilt in 7 Gruppen mit je 10 Tieren, wurde ein ungefähr 4 mm langer Abschnitt der A. carotis communis rechts entnommen. Nach Drehung um 180° erfolgte die beidseitige erneute Interponation. Nach einem gruppendifinierten Zeitintervall zwischen sofort nach der Reperfusion bis 6 Monate postoperativ erfolgte die Entnahme der A. carotis communis mit Bifurkation nach Kardioperfusion. Die formalinfixierten, paraffineingebetteten Blöcke wurden im Längsschnitt eröffnet.

Neben konventionellen Färbungen aus jedem Zeitabschnitt (HE, Elastica-VAN-GIESON) erfolgte die immunhistochemische anti-VON-WILLEBRAND-Faktor-Färbung. Jedes Gefäß wurde an 18 Punkten auf eine positive Endothelfärbung untersucht. Die Ergebnisse wurden tabellarisch und graphisch ausgewertet. **Ergebnisse:** Die Auswertung erfolgte mittels Untersuchung der Häufigkeiten der positiven Färbungen im Gefäßverlauf zu den unterschiedlichen Entnahmezeitpunkten. Mit der systematischen Untersuchung konnte gezeigt werden, daß die Regeneration im Anastomosenbereich vor dem Interponatbereich abläuft. Neu entstehende Endothelzellen konnten an den Vasa vasora im Anastomosenbereich und im Übergang zwischen den Vasa vasora und dem luminalen Endothel nachgewiesen werden. **Schlußfolgerung:** Die Ausbreitungsrichtung des Neoendothels konnte aufgezeigt werden. Die Möglichkeit der Entstehung des Neoendothels durch Migration und Proliferation aus präexistenten Endothelzellen der Vasa vasora wird diskutiert.

**Einleitung**

Der Gefäßersatz spielt in der heutigen

Medizin eine wichtige Rolle. Insgesamt werden pro Jahr weltweit mehr als eine Million Gefäße ersetzt (GREENWALD und BERRY 2000). Die Gefäßersätze umfassen synthetische, denaturierte menschliche, tierische oder autologe Gefäße, sie umfassen sowohl venöse als auch arterielle Gefäße. Kurzfristiges Ziel ist ein dichtes Gefäß ohne Thrombose mit guter Versorgung der abhängigen Gewebe, langfristig spielen die hämodynamischen Eigenschaften der Gefäßprothese die Hauptrolle. Bei Gefäßen größer als 6 mm im Durchmesser gibt es viele moderne Materialien mit sehr guten Erfolgsraten (ABBOTT et al. 1993). Bei Gefäßen mit weniger als 6 mm Durchmesser stellen autologe Blutgefäße das Ersatzmaterial der Wahl dar. Mit abnehmendem Durchmesser fällt die Erfolgsrate. Nach dem Gefäßersatz kommt es postoperativ binnen weniger Stunden zu einem vollständigen Endothelverlust im transplantierten Segment und an den Anastomosen (AUER et al. 1977, MEYERMAN et al. 1977, THURSTON et al. 1976). Hieraus ergeben sich zwei spezifische Risiken. Kurzfristig kommt es über das freiliegende subendotheliale Gewebe zu einem erhöhten Thrombose-

risiko (ACLAND 1972, OLSSON 2000), langfristig besteht die Gefahr der Ausbildung einer exzessiven myointimalen Hyperplasie (GREENWALD und BERRY 2000, IMPARATO et al. 1972, NEWBY und ZALTSMAN 2000, TAMAKI et al. 1999). Beide Risiken werden begünstigt durch eine Verlangsamung des Blutstromes, z.B. durch distal gelegene Strömungshindernisse (SOKOLOFF 1893, TAMAKI et al. 1999). Infolge der klinischen Relevanz untersuchten wir die Fragestellung, wie es zu einem Ersatz des verlorengegangenen Endothels kommt und von wo sich das neu entstehende Endothel ableitet. Über die Herkunft des neu entstehenden Endothels herrscht Unklarheit. Ansätze werden von vielen Autoren geboten. Prinzipiell unterschieden werden die folgenden vier Möglichkeiten. Eine Regeneration ist denkbar aus ortsständigen, peripheren Endothelzellen (THURSTON et al. 1976, MINERJAHN 1983a und b), aus zirkulierenden Blutzellen (HAUDENSCHILD und STUDER 1971), aus glatten Muskelzellen (MITCHELL et al. 1996) oder aus anderen undifferenzierten Zellen (AUERBACH 1991). Wir benutzten als Endothelzellmarker den VON-WILLEBRAND-Faktor für unsere Untersuchungen. Dieser ist ein exklusives Sekretionsprodukt von Endothelzellen und Megakaryozyten. Er dient dem Faktor VIII als Carrier und schützt diesen vor Inaktivierung durch aktiviertes Protein C und Faktor Xa (FURLAN 1996). Sein Vorkommen und seine Nachweisqualitäten entsprechen in etwa dem Endothelin-1, einem anderen Endothelmarker.

**Material und Methode**

Zur Untersuchung wurde ein bekanntes tierexperimentelles Modell gewählt (AUSTIN et al. 1983). Aus der Arteria carotis communis der Wistar-Ratte wurde ein ungefähr 4 mm langer Gefäßabschnitt nach beidseitiger Abklemmung entnommen und nach Drehung um 180° erneut wieder eingenaht. Durch die Drehung vermieden wir den erneuten zufälligen Anschluß bestehender Vasa vasora. Alle operativen Maßnahmen wurden in Allgemeinanästhesie durchgeführt. Diese erfolgte mittels einer intraperitonealen Applikation von 0,1 ml Rompun, (Bayer, Leverkusen) und 0,4 ml Ketanest, (Parke-Davis, Berlin). Das operative Vorgehen erfolgte unter einem Ope-

rationsmikroskop speziell für Kleintierversuche der Firma Wild. Die Übungsphase umfaßte 10 Tiere. Anschließend wurden 70 Wistar-Ratten operiert. Es handelte sich um 7 Gruppen mit je 10 Tieren. Unterschiedlich war die Dauer des Intervalls zwischen der Operation und der Gefäßentnahme. Wie aus dem Nachbeobachtungsprotokoll (Tab. 1) zu entnehmen, erfolgte bei der ersten Gruppe die Entnahme direkt postoperativ nach Reperfusion. Bei der letzten Gruppe erfolgte die Entnahme 6 Monate postoperativ. Die Gefäße wurden zur Orientierung über die Blutflußrichtung mit der Bifurkation entnommen und in 5%iger Formalin-Lösung fixiert. Die Präparate wurden in Paraffin-Blöcke gegossen und in Längsrichtung aufgeschnitten. Es erfolgten konventionelle und immunhi-

stochemische Färbungen. Die anti-VON-WILLEBRAND-Faktor-Färbung erfolgte mittels des LSAB-2-Kits, (Dako, Hamburg) und des New Fuchsin-Substrate-Komplexes, (Dako, Hamburg) (16). Verwendet wurde ein anti-VON-WILLEBRAND-Faktor-Antikörper in einer Verdünnung von 1:2000 (A 0082, Dako, Hamburg). Da die Gefäßentnahme in unterschiedlichen Abständen nach der Operation durchgeführt wurde, kann an jedem Zeitabschnitt das aktuelle Vorkommen der Endothelzellen dargestellt werden. Die in Längsschnitttrichtung aufgeschnittenen Präparate wurden nach Vorhandensein von positiv gefärbten Endothelzellen ausgewertet. Es wurden auf jeder Seite der Präparate an neun verschiedenen Meßpunkten die Gefäße ausgewertet. Hier wurden jeweils drei Meßpunkte an der proximalen, an der distalen Anastomose und am Interponat ausgewertet (Tab. 2 und Abb. 1).

Tab. 1: Nachbeobachtungszeitraum

Postoperatives Nachbeobachtungsintervall	Anzahl der Tiere
Ohne Nachbeobachtungszeit	10
8 Stunden	10
24 Stunden	10
3 Tage	10
8 Tage	10
28 Tage	10
6 Monate	10

**Ergebnisse**

Bei intaktem luminalen Endothel stellt die anti-VON-WILLEBRAND-AK-Färbung die Endothelzellen positiv gefärbt dar (Abb. 2). Bereits wenige Stunden nach der Operation zeigt sich ein komplett zerstörtes Endothel im Interponatbereich (Abb. 3). Nach spätestens 24 Stunden findet sich im gesamten Gefäßersatz, im Interponat wie an den Anastomosen, kein funktionsfähiges Endothel mehr. An Gefäßpräparaten, die drei Tage post-OP entnommen worden sind, er-

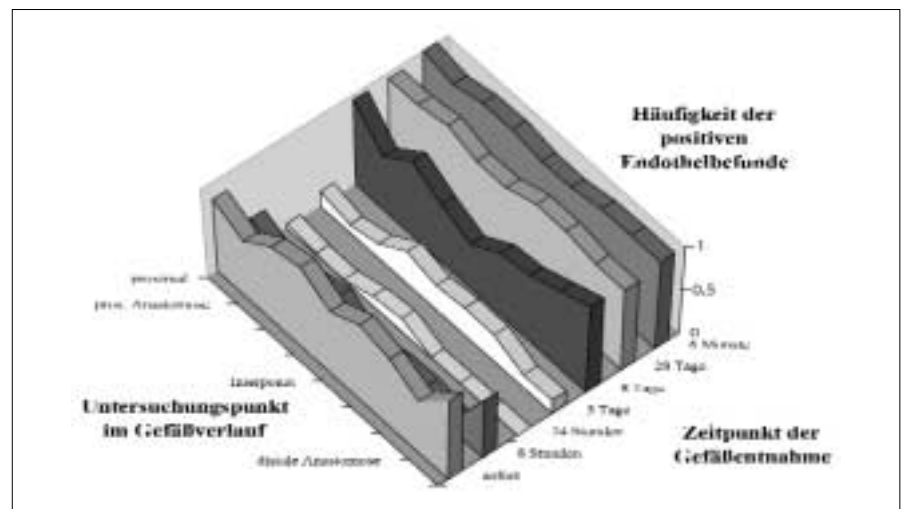


Abb. 1: Darstellung der Häufigkeit des VON-WILLEBRAND-Faktor-positiven Endothels in bezug zum Entnahmezeitpunkt und zur Lokalisation im Gefäßbereich.



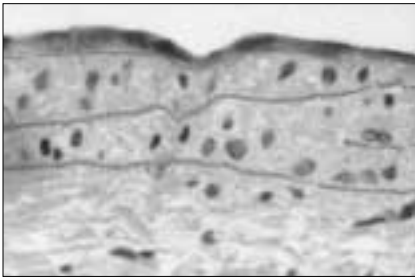


Abb. 2: VON-WILLEBRAND-Faktor-positives Endothel im Bifurkationsbereich, Vergrößerung 400fach, f = 6,7; 1/15 s.

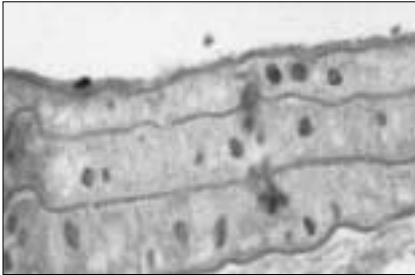


Abb. 3: Zerstörtes Endothel im Interponatbereich eines 8-Stunden-Tieres nach Interponatinsertion, Vergrößerung 400fach, f = 6,7; 1/15 s.

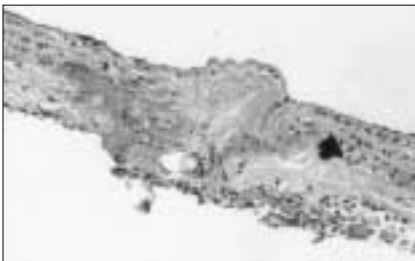


Abb. 4: Positive Adventitia bei einem drei Tage postoperativ entnommenem Gefäß, Vergrößerung 100fach, f = 6,7; 1/30 s.

kennt man in der Adventitia des Anastomosenbereiches eine positive Färbung. Diese findet sich beidseitig der Anastomose. Die ausgeprägteste Färbung findet sich lateral der Anastomose. Luminal läßt sich weiterhin kein funktionsfähiges Endothel nachweisen (Abb. 4). In einigen Präparaten lassen sich zu diesem Zeitpunkt bereits einzelne positiv gefärbte Zellen nahe dem Gefäßlumen nachweisen. In Abbildung 5 sind diese hier lokalisiert an der Anastomose in direkter Nähe zu einem Fadenanschnitt. Bei Gefäßentnahme 8 Tage nach der

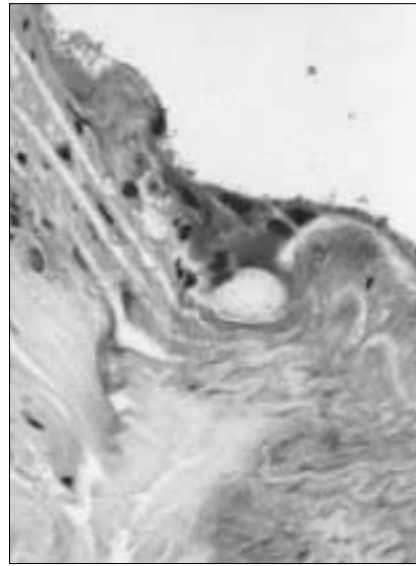


Abb. 5: Erste, vereinzelte VON-WILLEBRAND-Faktor-positiv reagierende Zellen im Anastomosenbereich, Vergrößerung 200fach, f = 6,7; 1/30 s.

Operation zeigen sich in der obersten Zelllage zum Gefäßlumen hin bereits einzelne VON-WILLEBRAND-Faktor positiv reagierende Zellen. Zum Teil finden sich ausgeprägte myointimale Hyperplasien, wobei sich dann die positiv reagierenden Zellen zu diesem Zeitpunkt ebenfalls nur in der obersten Zelllage darstellen. Ebenfalls 8 Tage postoperativ sieht man zum gleichen Zeitpunkt im Bereich der Adventitia unterhalb einer Anastomose kleinere Gefäßlumina, die z. T. mit VON-WILLEBRAND-Faktor positivem Endothel ausgekleidet sind (Abb. 6). In einigen Gefäßen ist diese Auskleidung jedoch nicht vorhanden. Hierbei gehen wir davon aus, daß es sich um neu entstehende Vasa vasora im Anastomosenbereich handelt. Vier Wochen nach der Operation zeigt sich zumeist eine vollständig durchbaute luminale Endothelschicht. Abbildung 7 zeigt an einem 28 Tage postoperativ entnommenen Gefäß eine nach luminal geschlossene Endothelschicht über einem Fadenanschnitt. Die Auswertung erfolgte nach Lokalisation im Bereich des Gefäßersatzes und nach dem Zeitpunkt der Gefäßentnahme. Es wurde die Häufigkeit von VON-WILLEBRAND-Faktor positiven

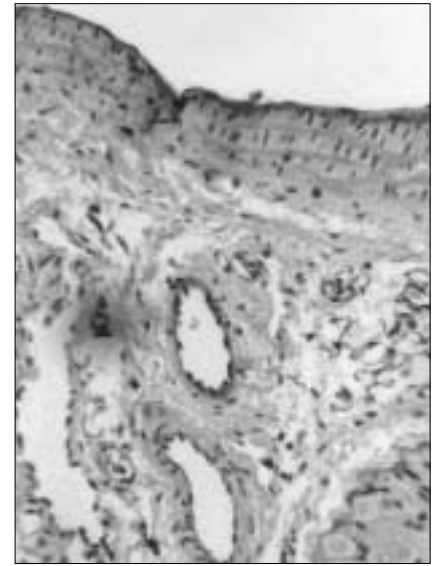


Abb. 6: Positive luminale Endothelzellen und begleitende Vasa vasora, Vergrößerung 100fach, f = 6,7; 1/30 s.

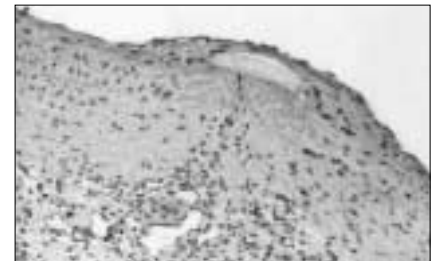


Abb. 7: Geschlossene VON WILLEBRAND-Faktor-positiv Endotheldecke über Nahtmaterial, Vergrößerung 100fach, f = 6,7; 1/30 s.

Endothelzellen an einem bestimmten Ort zu einem bestimmten Zeitpunkt ermittelt. Hieraus ergab sich nach der tabellarischen Auswertung das dargestellte Diagramm (Tab. 2 und Abb. 1). Man sieht, daß sich nach 24 Stunden nahezu keine funktionsfähigen Endothelzellen im beobachteten Gefäßbereich mehr darstellen lassen. Nach 8 Tagen ist die Regeneration in den lateralen Bereichen weiter vorangeschritten als im Zentrum des Gefäßinterponates. Nach 28 Tagen hat eine nahezu vollständige Regeneration stattgefunden.



Tab. 2: Tabellarische Darstellung der Häufigkeit des VON-WILLEBRAND-Faktor-positiven Endothels in Abhängigkeit von der Lokalisation am Gefäß und dem Zeitpunkt der Gefäßentnahme

	Proximale Anastomose			Interponat			Distale Anastomose		
	Prox.	Mitte	Distal	Prox.	Mitte	Distal	Prox.	Mitte	Distal
sofort	82 %	65 %	88 %	95 %	75 %	90 %	81 %	62,50 %	94,40 %
8 h	35,30 %	20 %	25 %	35 %	10 %	20 %	22 %	14,30 %	68,40 %
24 h	5,50 %	0 %	0 %	11 %	15 %	0 %	0 %	0 %	0 %
3 Tage	16,70 %	8,30 %	16,70 %	37,50 %	28,60 %	33 %	31 %	15,40 %	16,70 %
8 Tage	95 %	61 %	85 %	65 %	50 %	70 %	74 %	87 %	100 %
28 Tage	94 %	94 %	100 %	89 %	89 %	100 %	100 %	93 %	93 %
6 Mon.	100 %	93 %	100 %	100 %	94 %	94 %	100 %	100 %	100 %

**Diskussion**

Die bisherige vornehmliche Verwendung von autologen mikrovaskulären Gefäßersatz hat ihren Ursprung in der hohen Komplikationsrate bei modernen synthetischen Materialien (ABBOTT et al. 1993). Komplikationen wie die frühe Thrombose oder der Gefäßverschluss durch myointimale Hyperplasie sind ursächlich bedingt durch den Endothelverlust an den Anastomosen und im transplantierten Segment. Kenntnis über die Reendothelisierungsrichtung kann helfen, die Komplikationsrate zu senken. Die Regeneration ist denkbar aus ortständigen, peripheren Endothelzellen (THURSTON et al. 1976, MINDERJAHN 1983), aus zirkulierenden Blutzellen (HAUENSCHILD und STUDER 1971), aus glatten Muskelzellen (MITCHELL et al. 1996) oder aus anderen undifferenzierten Zellen (AUERBACH 1991). Molekularbiologisch geht man davon aus, daß Endothelzellen oder Vorläuferzellen von diesen unter bestimmten Einflüssen zu organspezifisch differenzierten Endothelzellen ausreifen. Eine Rolle hierbei spielen assoziierte Signalmoleküle, die eine Migration beeinflussen können, Integrine, über die Zellkontakte als auch Kontakte über die extrazelluläre Matrix vermittelt werden können, sowie zytoskelettale Komponenten, die die Ausrichtung einer Zelle steuern (VESTWEBER 2000, WITTE und BARBUL 1997). Was wir mit unseren Untersuchungen zur Zeit nicht beweisen konnten, aber aufgrund der von uns gefundenen Ergebnisse als wahrscheinlich ansehen, ist, daß das neu entstehende auskleidende Endothel im Gefäßinneren sich aus präexisten Endothelzellen im Bereich der Vasa vasora der Randgefäße ableiten kann. Hierbei gehen wir von der Mög-

lichkeit einer Migration von adventiell nach luminal aus. Diese findet unter Steuerung der vorbeschriebenen Mechanismen statt. Luminal erfolgt dann die organspezifische Differenzierung und Ausbreitung der Endothelzellen.

**Literatur**

(1) ABBOTT, W.M., CALLOW, A., MOORE, W.: Evaluation and performance standards for arterial prostheses. *J. Vasc. Surg.* 17, 746-756 (1993)

(2) ACLAND, R.: Signs of patency in small vessel anastomosis. *Surgery* 72, 744-748 (1972)

(3) AUER, L., GRATZL, O., WALTINGER, P., SIXL, G., TRITTHART, H.: Endothelial changes after vascular surgery: a scanning electron microscopy study. In: Schmiedek, P. (ed.): *Microsurgery for Stroke*. Springer Verlag, New York, Heidelberg, Berlin, 119-122 (1977)

(4) AUERBACH, R., BIELICH, H., OBESO, J., WEBER, J.: Quantitation of endothelial cell movement. In: R.N. Feinberg, G.K. Sherer, R. Auerbach (eds.): *The Development of the Vascular System*. Issues Biomed, Vol. 14, Karger, Basel, 93-108 (1991)

(5) AUSTIN, G.T., HAMMON, F.W., SCHOENBERG, S.J., SCHARPF, H.O.: A laboratory model for vascular microsurgery. *J. Oral Maxillofac. Surg.* 41, 450-455 (1983)

(6) FURLAN, M.: Von Willebrand factor: molecular size and functional activity. *Ann. Hematol.* 72, 341-348 (1996)

(7) GREENWALD, S.E., BERRY, C.L.: Improving vascular grafts: the importance of mechanical and haemodynamic properties. *J. Pathol.* 190, 292-299 (2000)

(8) HAUDENSCHILD, C., STUDER, A.: Early interactions between blood cells and severely damaged rabbit aorta. *Europ. J. Clin Invest.* 2, 1-7 (1971)

(9) IMPARATO, A.I., BRACCO, A., KIM, G.E., ZEFF, R.: Intimal and neointimal fibrous proliferation causing failure of arterial reconstructions. *Surgery* 72, 1007-1017 (1972)

(10) MEYERMANN, R., WISSMANN, H., KLETTER, G.: Morphologic approach to fine structural changes in the intima of the common carotid artery of the rat following microsurgery. In: Schmiedek, P. (ed.): *Microsurgery for Stroke*. Springer Verlag, New York, Heidelberg, Berlin, 128-134 (1977)

(11) MINDERJAHN, A.: Zur Endothelregeneration nach mikrochirurgischen Gefäßeingriffen. Rasterelektronenmikroskopische, morphometrische und autoradiographische Untersuchungen. Habilitationsschrift, Aachen (1983a)

(12) MINDERJAHN, A.: Morphometrische und autoradiographische Untersuchungen zur Endothelregeneration. In: G. Pfeifer, N. Schwenzer (Hrsg.): *Fortschritte der Kiefer- und Gesichtschirurgie*, Band XXVIII. Thieme, Stuttgart, 137-139 (1983b)

(13) MITCHELL, G.M., MCCANN, J.J., ROGERS, I.W., HICHEY, M.J., MORRISON, W.A., O'BRIEN, B.: A morphological study of the long-term repair process in experimentally stretched but unruptured arteries and veins. *Br. J. Plast. Surg.* 49, 34-40 (1996)

(14) NEWBY, A.C., ZALTSMAN, A.B.: Molecular mechanisms in intimal hyperplasia. *J. Pathol.* 190, 300-309 (2000)

(15) OLSSON, E., SARLOMO-RIKALA, M., BÖHLING, T., ASKO-SELJAJAARA, S., LASSILA, R.: Immunohistochemical evaluation of failed vessel anastomoses in clinical microsurgery. *Brit. J. Plast. Surg.* 53, 567-573 (2000)

(16) SOKOLOFF, A.: Über die Bedingungen der Bindegewebsneubildung in der Intima doppelt unterbundener Arterien. *Beitr. Path. Anat.* 14, 11 (1893)

(17) TAMAKI, M., TAMASHIRO, M., KAMADA, Y., KOJA, K., KUSABA, A.: Distribution and Localization of Cells and Collagens in the Proliferated Intima of Arterially Implanted Auto-vein Grafts. *Jpn. J. Surg.* 29, 614-625 (1999)

(18) THURSTON, J.B., BUNCKE, H.J., CHATER, N.L., WEINSTEIN, P.R.: A scanning electron microscopic study of microarterial damage and repair. *Plast. Reconstr. Surg.* 57, 197 (1976)

(19) VESTWEBER, D.: Molecular mechanisms that control endothelial cell contacts. *J. Pathol.* 190, 281-291 (2000)

(20) WITTE, M.B., BARBUL, A.: General principles of wound healing. *Surg. Clin. North Am.* 77, 509-528 (1997)

**Korrespondenzanschrift:**

Dr. med. Arnd Bartnick  
 MKG-Chirurgie,  
 Nordwestdeutsche Kieferklinik,  
 Universitätsklinikum Hamburg-Eppendorf  
 Martinistraße 52, 20246 Hamburg  
 Email: bartnick@uke.uni-hamburg.de

# Der distal gestielte fasziokutane Lappen (Suralis-Lappen) zur Weichteildefektdeckung am distalen Unterschenkel

F.F. FERNANDEZ • V. HEPPERT • A. WENTZENSEN

Berufsgenossenschaftliche Unfallklinik Ludwigshafen, Unfallchirurgische Klinik der Universität Heidelberg

## Einleitung

Weichteildefekte des distalen Unterschenkels, der Fersenbeinregion und des Fußes stellen nach wie vor Herausforderungen an die behandelnden Chirurgen dar.

Die Ätiologie der Weichteildefekte ist dabei variabel. Ursächlich kommen Traumata und Manifestationen von systemischen Erkrankungen (chronisch venöse Insuffizienz, Diabetes mellitus, Arterielle Verschlusskrankheit [AVK], medikamenteninduzierte Hautweichteilveränderungen etc.) in Frage. Nicht selten treten zu einer Ursache noch weitere Risikofaktoren hinzu, die eine erfolgreiche Deckung des Weichteilsubstanzdefektes zusätzlich erschweren.

Folgende Erfordernisse an die Weichteildeckung durch eine Lappenplastik am distalen Unterschenkel, Sprunggelenk und Ferse sind zu stellen (5, 6, 7, 9, 14):

- Sicheres, zuverlässiges Verfahren, wenn möglich ohne Mikrochirurgie;
- geringe Spendermorbidity mit sofortigem Verschluss der Entnahmestelle;
- geringe intra- und postoperative Belastung des Patienten mit einzeitigem Eingriff (one-stage operation);
- belastbare Narbe;
- Möglichkeit traumatologischer Folgeeingriffe;
- keine Kompromittierung eines Hauptgefäßes;
- Anwendbarkeit für möglichst viele Chirurgen.

Die anatomischen Verhältnisse des distalen Unterschenkels und der Sprunggelenksregion, straffer Haut-Weichteilmantel, fehlender Muskelmantel ventromedial, eine verringerte dermale Kapillardichte sowie unmittelbare Exposition von Sehnen, Knochen sowie Osteosynthesematerial verhindern häufig eine wenig belastende Deckungsoperation.

Spalthaut wird auf dem bradytrophen Gewebe schlecht einheilen. Zusätzlich können hier minderbelastbare Narben entstehen, die in Jahren bei zunehmender Durchblutungsstörung eine sekundäre Morbidity hervorrufen.

Lokale Schwenklappen zeigen infolge des dünnen Weichteilmantels nur einen geringen Aktionsradius. Zusätzlich wird im belasteten Areal der Achillessehne eine mögliche Spendermorbidity hervorgerufen.

Der Zehenstreckerlappen kann nur kleinere Defekte sanieren. Außerdem wird hierfür ein Hauptversorgungsgefäß des Fußes liquidiert (12).

Freie Lappenplastiken erlauben eine sehr gute Defektdeckung, erfordern jedoch mikrochirurgische Erfahrung, hohe Operationsfrequenz sowie eine spezielle Logistik mit 24stündiger Revisionsbereitschaft. Multimorbidity der Patienten grenzt die Indikation aufgrund der intra- und postoperativen Belastung weiter ein.

Anatomische Untersuchungen zeigten, daß oberflächliche Nerven von einem dichten Gefäßnetz umgeben sind. Durch Perforatorgefäße zwischen dermalem und faszialem Plexus findet eine Durchblutung faszialer und epifaszialer Strukturen statt. MASQUELET et al. berichteten 1992 über eine Weichteildeckung mit dem distal gestielten neurovaskulären fasziokutanen Suralislappen. Die Gefäßversorgung erfolgt über retrograden Fluß aus der A. peronea über die A. med. superf. suralis, die den N. suralis begleitet.

## Operationstechnik

Der Patient kann sowohl in Rückenlage als auch seitlich gelagert werden. Von einer dopplersonographischen Untersuchung sehen wir in der Regel ab, eine Angiographie ist nicht erforderlich.

Die Operation wird in Blutsperre durchgeführt. Zunächst wird die Defektwunde debridiert und die Defektgröße bestimmt. Anschließend wird eine Schablone mit der Größe des Defektes und der benötigten Stiellänge hergestellt. Anhand dieser Schablone wird der Inzellappen und der Stiel angezeichnet. Dabei wird die Schablone am Drehpunkt angelegt, welcher zur Gewährleistung einer ausreichenden Blutversorgung über den R. communicans der A. peronea ca. drei Querfinger oberhalb des Innenknöchels liegen sollte. Eine konstante Anastomose liegt ca. 5 cm oberhalb der Außenknöchelspitze und sollte geschont werden.

Die Lappenspitze befindet sich in Höhe des Zusammentreffens der M. gastrocnemii. Nach einem kurzen Längsschnitt am proximalen Pol des Lappens werden der N. suralis sowie die begleitenden Gefäße wie auch die V. saphena parva aufgesucht, diese werden durchtrennt und der distale Anteil an den fasziokutanen Lappen angenäht, um eine Dissektion in der falschen Präparationsebene zu verhindern. Der Lappen (Hautinsel) wird dann allschichtig unter Mitnahme der Faszie bis zum Unterrand der Hautinsel umschnitten, wobei eine ca. 3 cm breite Brücke bestehen bleibt. Diese Brücke wird nur ganz oberflächlich inzidiert. Gleiches gilt für eine Inzision von der Hautinsel in der Medianlinie bis zum Drehpunkt. Ein lateraler und ein medialer Hautlappen werden im Niveau des subdermalen Plexus türflügelartig wegpräpariert. Danach wird die Unterschenkelfaszie zusammen mit dem Subkutangewebe durch 2 parallele Inzisionen sorgfältig unter Schonung des Paratenons der Achillessehne nach distal bis zum Drehpunkt inzidiert. In vereinzelt Fällen wird der Stiel ebenfalls fasziokutan gehoben. Danach wird die

Blutsperrung geöffnet und die Lappendurchblutung überprüft. Ob der Lappen durch einen subkutanen Tunnel in den Defekt eingeschwenkt wird, hängt vom Gewebe ab. Bei zu starker Kompression ist es besser, die Brücke zu spalten, um eine venöse Stase zu verhindern. Die Entnahmestelle des Lappens wird mit Spalthaut gedeckt. Das Anlegen eines Fixateur externe soll ein Aufliegen auf den Gefäßstiel verhindern. Der Fixateur wird während der 10tägigen Bettruhe belassen (Abb. 1).

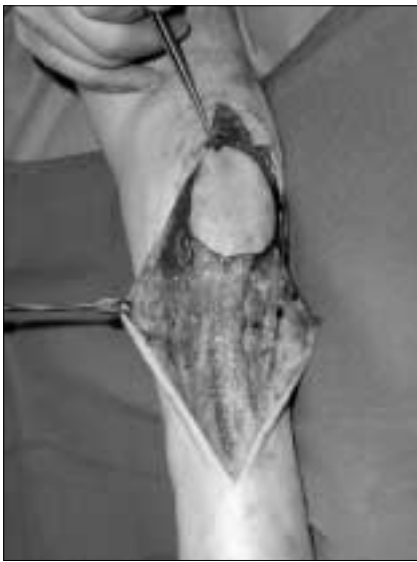

Abb. 1: Hebung eines distal gestielten fasziokutanen Suralis-Lappens zur Deckung eines Weichteildefektes an der Ferse.

**Patienten und Methode**

An der BG-Unfallklinik Ludwigshafen wurden 30 Patienten mit einem Hautweichteildefekt am distalen Drittel des Unterschenkels, Sprunggelenk oder der Fersenbeinregion mit einem distal gestielten Suralislappen versorgt. Das Patientenkollektiv umfaßt 30 Patienten (23 Männer, 7 Frauen; Tab. 1).

Das Durchschnittsalter der Patienten betrug 57,7 Jahre.

Die Lokalisationen der Defekte waren: distaler Unterschenkel (n = 18), Malleolus medialis (n = 5), Ferse (n = 2), Malleolus lateralis (n = 4) und Fußrücken (n = 1).

Der Hautweichteildefekt war bei 26 Patienten posttraumatisch bedingt, bei vier Patienten handelte es sich um arteriovenöse Erkrankungen.

Die Größen der Defektflächen betragen im Durchschnitt 24 cm<sup>2</sup> (16 cm<sup>2</sup> - 56 cm<sup>2</sup>).

Aufgrund des Weichteildefektes lag bei 20 Patienten der Knochen frei, bei einem Patienten die Plattenosteosynthese und bei einem weiteren Patienten Sehnenstrukturen.

In unserem Krankengut zeigten drei Viertel aller Patienten Risikofaktoren, davon zeigte die Hälfte mindestens zwei Risikofaktoren.

An Risikofaktoren traten auf: Nikotinabusus, Diabetes mellitus, tiefe Beinvenenthrombose, pAVK Stadium I - III.

Zum Schutz des Gefäßstiels sowie zur Erleichterung der postoperativen Lagerung erhielten 27 Patienten einen Fixa-

teur externe, davon waren 10 Patienten bereits wegen einer Fraktur mit einem Fixateur versorgt. Bei 17 Patienten wurde er zusätzlich montiert. Weitere 3 Patienten wurden in Gips gelagert. Bei diesen Patienten fand sich eine Osteitis der distalen Tibia, so daß wir kein Fremdmaterial einbringen wollten. Die Fixateurkonstruktion wurde für ca. 10-14 Tage belassen. Die Fixateuranlage führte zu keinen Pininfekten oder anderen Komplikationen.

Im Durchschnitt betrug die Operationsdauer 62 Minuten (42-122 Min.), inklusive zusätzlicher Eingriffe am Knochen. Bei 11 Patienten mit Osteitis wurde die Suralislappenplastik mit einem knöchernen Eingriff kombiniert. Es handelte sich dabei neben knöchernem Débridement um Medikamententrägereinlage und Änderungen der Osteosynthese. Der Gefäßstiel wurde in 26 Fällen deepithelialisiert und in 4 Fällen wurde der Gefäßstiel mit Haut mobilisiert.

**Ergebnisse**

Bei 26 von 30 Patienten konnte durch den Suralislappen der Hautweichteildefekt an der distalen Tibia, Ferse, Mall. lateralis, Mall. medialis und Fußrücken ohne jegliche Komplikationen gedeckt werden (Abb. 2, 3). Bei 3 Patienten traten unwesentliche kleine oberflächliche Randnekrosen auf, die spontan ohne weitere operative Intervention abheilten. Bei 4 Patienten traten ernsthafte Komplikationen im Sinne von Lappenteilnekrosen oder vollständigem Untergang auf. Damit beträgt die Erfolgsrate des distal gestielten Suralislappens bei dem erheblich morbiden Patientengut 86,6% (26/30 Patienten).

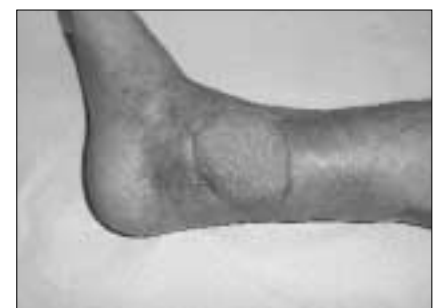

Abb. 2: Eingehelter distal gestielter fasziokutaner Suralis-Lappen bei Z.n. Weichteildefekt am Malleolus lateralis nach distaler Unterschenkelfraktur.

Tab. 1: Weichteildefekt bei 30 Patienten

Geschlecht	w: n = 7; m: n = 23
Durchschnittsalter	57,7 Jahre (34 - 79) Patienten ohne Risikofaktor (n = 8) Patienten mit einem Risikofaktor (n = 7) Patienten mit zwei Risikofaktoren (n = 6) Patienten mit mehreren Risikofaktoren (n = 9)
Ätiologie des Defektes	Posttraumatisch n = 26 Chron. Erkrankung n = 4
Defektlokalisation	Dist. ventraler Unterschenkel n = 19 Malleolus medialis n = 5 Malleolus lateralis n = 4 Ferse n = 2 Fußrücken n = 1
Durchschnittliche Defektgröße	24 cm <sup>2</sup> (16-56)
Gefäßstiellänge	12,5 cm (10-16)

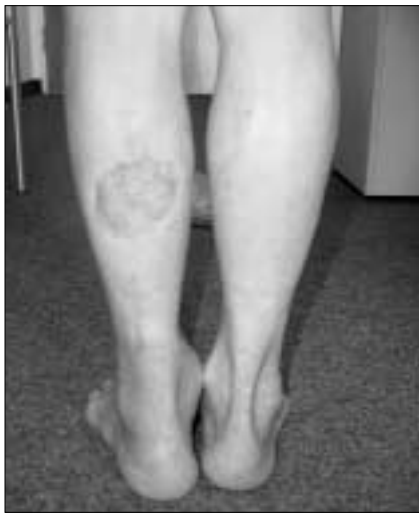

Abb. 3: Regelrecht eingehheilte Spalthaut am Spenderdefekt nach distal gestieltem fasziokutanen Suralis-Lappen bei Z.n. Weichteildefekt am Malleolus medialis.

Die Spenderstellen waren von einer solchen Größe, daß darauf verzichtet wurde, einen primären Wundverschluß zu erzielen. Alle Spenderstellen wurden mit Meshgrafts gedeckt. Bis auf zwei Hebestellen heilten die Spalthauttransplantationen regelrecht ein (Abb. 3).

### Komplikationsanalyse

Bei 4 Patienten traten ernsthafte Komplikationen im Sinne von Lappenteilnekrosen oder vollständigem Untergang auf.

Ein vollständiger Lappenverlust trat bei zwei Patienten ein.

Bei einem 74jährigen Patienten mit pAVK Stad. III und Z. n. Unterschenkelthrombose mit Lungenembolie und trophischem Hautulkus war ein Erhaltungsversuch durchgeführt worden. Fast erwartungsgemäß kam es zu einem vollständigen Lappenuntergang. Die Indikation zur Amputation wurde gestellt.

Bei einem 63jährigen Patienten mit offener Sprunggelenksfraktur kam es ebenfalls zu einem vollständigen Lappenverlust. Im Rahmen der „learning-curve“ war hier der Umknickpunkt zu weit proximal gewählt worden. Mit einem freien Lappen wurde der Defekt saniert.

In zwei Fällen traten Lappenteilnekrosen auf.

Bei einer 59jährigen Frau mit einer floriden Osteitis nach Unterschenkelfraktur kam es in Längsrichtung zu einer Nekrose des halben Lappens. Nach Abtragung der Nekrose und Neupositionierung des Lappens konnte ein einwandfreies Ergebnis erzielt werden.

Ein weiterer technischer Fehler trat bei einem 61jährigen Patienten mit Druckulcus bei pAVK Stadium III auf, bei dem ein mit Lappenplastiken noch relativ unerfahrener Kollege den Suralislappen als zweizeitigen Lappen geplant hatte. Aufgrund eines zu langen Stiels bei nicht ausreichender distaler Präparation wurde die Hautinsel als letzte Wiese nekrotisch. Nach Resektion der untergegangenen Haut wurde der Stiel nach distal bis zum typischen Umkehrpunkt präpariert und in den Defekt eingeschlagen. Die Epithelialisierung erfolgte durch Meshgrafttransplantation, welche regelrecht einheilte, der Defekt war sicher verschlossen.

### Diskussion

Traumatische oder chronische Hautweichteildefekte am Unterschenkel führen häufig trotz mehrfacher Operationen und intensiver langandauernder konservativer Maßnahmen zu einer Ablatio des Unterschenkels. Insbesondere stellt das distale Drittel des Unterschenkels, das Sprunggelenk und die Fersenbeinregion eine ursächliche Prädispositionsstelle für solche desaströsen Ausgänge dar. Zusätzlich erschweren der straffe Haut-Weichteilmantel, die geringe Weichteilbedeckung mit schneller Exposition von bradytrophem Gewebe eine einfache Deckung. Besonders Patienten mit systemischen Begleiterkrankungen neigen aufgrund von Gefäßalterationen zu problematischen Wundheilungen mit Entwicklung von Weichteildefekten. Die dermale Kapillardichte im Unterschenkelbereich beträgt nur 1/3 der im Bereich der Hände oder die Hälfte der Kopf-Halsregion (11).

MASQUELET et al. berichteten 1992 über die Blutversorgung der Haut über ein dichtes Gefäßnetz, welches oberflächliche Nerven begleitet. In seinem suprafaszialen Verlauf gibt dieses arterielle Gefäßnetz mehrere kutane Gefäße ab. Durch Perforatorgefäße zwischen dermalen und faszialen Plexus findet eine Durchblutung faszialer und epifaszialer

Strukturen statt. Damit beschrieb der Autor das Prinzip des neurofasziokutanen Insellappens. MASQUELET berichtete erstmals über den distal gestielten fasziokutanen Suralislappen mit retrogradem Fluß aus der A. peronea über die A. med. superf. suralis, die den N. suralis begleitet (8).

Übereinstimmung besteht dahin, daß dieser Lappen eine zuverlässige und sichere Blutversorgung über das begleitende arterielle Gefäßnetz des N. suralis hat (6, 8, 16, 14).

Ebenfalls wird von allen Autoren der hohe Aktionsradius des Suralislappens aufgrund seines großen Gefäßstiels (10-17 cm) hervorgehoben. Dieser erlaubt Defektdeckungen am distalen Unterschenkel, an Sprunggelenk, Ferse und Mittelfuß (2, 4, 5, 6, 13, 16).

Die mögliche maximale Größe des Suralislappens ist unbekannt. Mehrere Autoren berichten über erfolgreiche Einzelfälle mit einer Lappengröße zwischen 100-150 cm<sup>2</sup>, eine Metaanalyse von 113 Lappen ergab eine durchschnittliche Lappengröße von ca. 39,3 cm<sup>2</sup> (9 - 150 cm<sup>2</sup>) (2, 5, 7, 8, 10, 14, 13, 16).

Der neurovaskuläre Lappen erlaubt durch seinen guten Weichteilmantel mit weitgehend variabler Größe eine stabile Weichteildeckung selbst in belasteten Regionen der Ferse (2, 6, 14).

In Übereinstimmung mit der Literatur betrachten wir die perioperative Belastung des distal gestielten fasziokutanen Suralislappens als sehr gering. Die durchschnittliche Operationsdauer liegt unter einer Stunde.

In Sorge um eine venöse Kompression des Gefäßstiels sind wir der Auffassung, daß zum Schutz des Lappens der Gefäßstiel für 10 Tage durch einen Fixateur externe oder eine andere Vorrichtung geschützt werden sollte, dabei reicht ein Fixateur-Umbau bei bereits liegendem Fixateur häufig aus.

In der Literatur wird der distal gestielte neurovaskuläre Suralislappen als ein komplikationsarmer Lappen mit geringen Lappenverlusten dargestellt (1, 2, 4, 10, 13, 16).

In allen Serien treten die Lappenverluste hauptsächlich als eine Folge von Mikro- / Makroangioopathien, wie in unserem Fall, auf. Im Gegensatz zu HYAKUSOKU (5) sind wir der Auffassung, daß der Suralislappen auch bei gefäßalterierten Pa-

tienten erfolgreich durchgeführt werden kann. In unserem Krankengut hatten 23/30 Patienten arteriosklerotische Gefäßveränderungen.

Nach den vorliegenden Daten sollte zur Sicherstellung der Durchblutung des distal gestielten neurovaskulären fasziokutanen Suralislappens der N. suralis im Lappen belassen werden. YILMAZ hob bei 2/17 Patienten den Lappen ohne den N. suralis, hierbei traten die einzigen Teilnekrosen in seinem Patientengut auf (16). Hier ist zu erwähnen, daß in unserem Kollektiv 6/30 Patienten eine pAVK Std. III und 12/30 Patienten eine pAVK Std. II hatten. Bei diesen Patienten kann ein Untergang des Lappens desaströse Folgen bis hin zur Amputation haben.

NAKAJIMA et al. wiesen in ihrer Arbeit an 10 frischen Leichen darauf hin, daß neben den bekannten begleitenden arteriellen Gefäßen des N. suralis auch die V. saphena parva eine begleitende Arterie aufweist. Über diese venokutanen Perforatorgefäße besteht ebenfalls eine ausreichende Durchblutung der Haut, wie an 10 Patienten am Saphena-parva-venoadipofaszial-Lappen nachgewiesen werden konnte (9). In unserem Kollektiv wurde immer die V. saphena parva mit dem Insellappen gehoben, welches sicherlich eine verbesserte Durchblutung des Lappens gewährleistet. Obwohl der Suralislappen ein robuster Lappen ist, erfordert er dennoch eine strenge Einhaltung der Operationstechnik, die an sich einfach und sicher ist (1, 2, 4, 10, 13, 14, 16).

Technische Fehler führen nicht unbedingt zum sofortigen Untergang des gesamten Lappens, sondern hauptsächlich - wie in unseren Fällen - zum Untergang der Haut, im Sinne der letzten Wiese.

In diesen Fällen kann nach einer Nekrosektomie und Spalthautplastik auf der Faszie der Suralislappen noch zum Erfolg führen.

Der Hebedefekt stellt keine Problemzone dar. Bei nur zwei von 30 Patienten kam es zu unbedeutenden Wundheilungsstörungen der Spalthaut, welche erneut mit Spalthaut gedeckt werden konnte.

Der Hebedefekt kann bei kleinen Defekten, wie von mehreren Autoren beschrieben, primär verschlossen werden. In unserem Kollektiv wurden alle Hebe-

defekte mit Spalthaut gedeckt, um nicht das Risiko von Wundheilungsstörungen einzugehen.

Keine unserer Lappenplastiken wurden primär durchgeführt. Wir sind der Auffassung, daß die traumatisch entstandenen Weichteilschäden zunächst durch eine temporäre Weichteildeckung, z. B. Vakuumversiegelung, versorgt werden sollten. Erst bei Übersicht über den exakten definitiven Weichteilschaden, insbesondere im Bereich der Anastomosenregion oberhalb des Außenknöchels, sollte die Suralislappen-Plastik durchgeführt werden.

Das kosmetische Resultat an der Wade sowie das sensorische Defizit beeinträchtigen den Patienten kaum. Im Gegensatz zu anderen Autoren (14) konnten wir bisher in unserem Patientenkollektiv keine Neurome des N. suralis finden.

Nach unserer Ansicht stellt der distal gestielte neurovaskuläre fasziokutane Suralislappen in der Versorgung von Weichteildefekten am distalen Unterschenkel, der Sprunggelenksregion sowie der Fersenbeinregion mit vielen Vorteilen gegenüber wenigen Nachteilen einen idealen Lappen dar.

Insbesondere haben morbide Patienten einen hohen Benefit durch diesen Lappen, da es gelingt, in einem hohen Maß Hautweichteildefekte an den kritischen Stellen des distalen Unterschenkels, des Sprunggelenkes und der Fersenbeinregion trotz schwerer pAVK zu decken.

Mit dem distal gestielten neurovaskulären fasziokutanen Suralislappen steht dem Chirurgen eine plastische Deckungsmöglichkeit zu Verfügung, die an den Problemzonen des distalen Unterschenkels eine große Hilfe ist.

#### Literatur

- (1) AMARANTE, J., COSTA, H., REIS, J., SOARES, R.: A new distally based fasciocutaneous flap of the leg. *British Journal of Plastic Surgery* 39, 338-340 (1986)
- (2) HASEGAWA, M., TORII, S., KATOH, H., ESAKI, S.: The distally based superficial sural artery flap. *Plast. Reconstr. Surg.* 93, 1012-1020 (1994)
- (3) HONG, G., STEFFENS, K., WONG, F.B.: Reconstruction of the lower leg and foot with the reversed pedicled posterior tibial fasciocutaneous flap. *British Journal of Plastic Surgery* 42, 512-519 (1989)

- (4) HUISINGA, R.L., HOUP, P., DIJKSTRA, R. et al.: The distally based sural artery flap. *Ann. Plast. Surg.* 41, 58-65 (1998)
- (5) HYAKUSOKU, H., TONEGAWA, H., FUMIIRI, M.: Hell coverage with a T-shaped distally based sural island fasciocutaneous flap. *Plast. Reconstr. Surg.* 93, 872-876 (1994)
- (6) JENG, S.F., WEI, F.C.: Distally based sural island flap for foot and ankle reconstruction. *Plast. Reconstr. Surg.* 99, 744-750 (1997)
- (7) LO, J.C., CHEN, H.C., CHEN, H.H., SANTAMARIA, E.: Modified reversed sural artery flap. *Chang Gung Med. J.* 20, 293-298 (1997)
- (8) MASQUELET, A.C., ROMANA, M.C., WOLF, G.: Skin island flaps supplied by the vascular axis of the sensitive superficial nerves: anatomic study and clinical experience in the leg. *Plast. Reconstr. Surg.* 89, 1115-1121 (1992)
- (9) NAKAJIMA, H., IMANISHI, N., FUKUZUMI, S., MINABE, T., FUKUI, Y., MIYASAKA, T., KODAMA, T., AISO, S., FUJINO, T.: Accompanying arteries of the lesser saphenous vein in a sural nerve: Anatomic Study and its clinical applications. *Plast. Reconstr. Surg.* 103, 104-119 (1999)
- (10) ÖGÜN, T.C., ARAZI, M., KUTLU, A.: An easy and versatile method of coverage for distal tibial soft tissue defects. *J. Trauma* 50, 53-59 (2001)
- (11) PASYK, K., THOMAS, S., HASSETT, C., CHERRY, G., FELLER, R.: Regional differences in capillary density of the normal human dermis. *Plast. Reconstr. Surg.* 83, 939-944 (1989)
- (12) PONTEN, B.: The fasciocutaneous flap: Its use soft tissue defects lower leg. *Br. J. Plast. Surg.* 34, 215-220 (1981)
- (13) RAJACIC, N., DARWEESH, M., JAYAKRISHNAN, K. et al.: The distally based superficial sural flap for reconstruction of the lower leg and foot. *Br. J. Plast. Surg.* 49, 383-389 (1996)
- (14) TOUAM, G., ROSTOUCHER, P., BHATIA, A., OBERLIN, C.: Comparative Study of two series of distally based fasciocutaneous flaps for coverage of the lower one-fourth of the leg, the ankle, and the foot. *Plast. Reconstr. Surg.* 107, 383-392 (2001)
- (15) YANAI, A., PARK, S., IWAO, T., NAKAMURA, N.: Reconstruction of a skin defect of the posterior heel by a lateral calcaneal flap. *Plast. Reconstr. Surg.* 75, 642-650 (1985)
- (16) YILMAZ, M., KARATAS, Ö., BARUTCU, A.: The distally based superficial sural artery island: clinical experiences and modifications. *Plast. Reconstr. Surg.* 102, 2358-2367 (1998)
- (17) YOSHIMURA, M., IMURA, S., SHIMAMURA, N., YAMAUCHI, S., NOMURA, S.: Peroneal flap for reconstruction in extremity: Preliminary report. *Plast. Reconstr. Surg.* 74, 402-405 (1989)

#### Korrespondenzanschrift:

Dr. med. Francisco F. Fernandez  
Wittelsbachstraße 56,  
67061 Ludwigshafen  
Tel. (0621) 5889700  
e-mail: fernande@rumms.uni-mannheim.de

# Verschluß offener, infizierter Strahlenulcera nach Madenreinigung und Vakuumversiegelung - Ein Fallbericht -

J.S. WEDL • T. HOFMANN • R. SCHMELZLE • J. SIEGERT • R.E. FRIEDRICH

Klinik und Poliklinik für Mund-, Kiefer- und Gesichtschirurgie, Universitätsklinikum Hamburg-Eppendorf

## Zusammenfassung

Anhand der Fallbeschreibung eines 38jährigen Patienten mit Strahlenulcus prätibial rechts wird die biochirurgische Behandlungsmöglichkeit mit Maden und mit der Vakuumversiegelung bei schlecht heilenden chronischen Wunden dargestellt. Der Unterschied zwischen freier Madenapplikation und der Verwendung im Bio-Bag Verfahren wird aufgezeigt. Da die Anzahl chronischer Wunden mit sehr schlechter Heilungstendenz immer mehr zunimmt, stellen die zuvor genannten Therapieverfahren alleine oder in Kombination eine gute Möglichkeit zur Reinigung und Verkleinerung oder zur Heilung dieser Wunden dar, besonders in Kombination mit Rekonstruktionsverfahren der plastischen Chirurgie.

## Summary

Using the case report of a 38 year old patient suffering from a pretibial radiation ulcer, the biosurgical treatment alternatives using maggots and the vacuum sealing technique are demonstrated. The differences between the free maggot application and the method employing a so called Bio-bag are highlighted. The number of chronic wounds, with the typical protracted wound healing, is increasing daily. The above mentioned therapy alternatives, in combination or by themselves, are feasible alternatives allowing cleaning and size reduction of the wound surface. This facilitates expedient wound healing, especially when used in combination with the plastic and reconstructive techniques that are available to us today.

## Einleitung

Am 30. 1. 2001 wurde uns ein 38jähriger Patient mit einem ovalären radiogenen Ulcus im Bereich der rechten Wade vorgestellt. Hierbei zeigte sich eine Größenausdehnung von 34,5 cm<sup>2</sup>.

Primär litt der Patient an einem histologisch gesicherten benignen extraabdominellen Desmoidtumor des rechten Unterschenkels prätibial, welcher erstmals am 11. 1. 1989 diagnostiziert wurde. Histopathologisch handelte es sich hierbei um eine extraabdominale Fibromatose (extraabdominaler Desmoidtumor) ohne Malignität, welcher im selben Monat in der orthopädischen Klinik Melverode (Chefarzt: Prof. Dr. med. R. STOCK) reseziert und am 6. 4. 1989 nachreseziert wurde.

Aufgrund der postchirurgischen R1-Resektion wurde eine percutane Radiotherapie mit 14 MeV Neutronen der primären Tumorregion mit einer Serendosis von 16 Gy durchgeführt (26. 6. 1989 bis 28. 7. 1989).

Die Wunde war hernach unauffällig und verschlossen. Durch ein Bagatelltrauma, welches sich ca. 2 Monate vor der ersten Vorstellung in unserer Abteilung ereignete, kam es zu dem Strahlenulcus (34,5 cm<sup>2</sup>) der rechten Wade. Nach frustriertem Behandlungsversuch hausärztlicherseits mit Furacin®-Salbenverbänden kam der Patient in unsere Klinik, nachdem er im Internet eine Publikation unsererseits zur Therapie strahlengeschädigter Haut gelesen hatte (17).

## Fallbericht

### Technik der Madentherapie

Nachdem die Wunde mit steriler 0,9%iger Kochsalzlösung gereinigt und die Wundränder getrocknet worden sind, werden bei einem Madenverband die Maden der Spezies *Lucilia sericata* entweder in freier Form oder im Bio-Bag-Verfahren aufgebracht. Bei Applikation in freier Form werden die Maden in einem sterilen (9, 11) Glasröhrchen angeliefert. Um die Wundränder zu schützen und ein Entweichen der Maden bei der Applikation in freier Form zu er-

schweren, werden diese mit einem Gelstreifen (z.B. Vacuseal Gel®, Coloplast®) versehen, dadurch wird die makroskopisch intakte randständige Haut vor den Maden geschützt. Beim Aufbringen der Maden in der freien Form werden diese mit wenigen Millilitern 0,9%iger Kochsalzlösung auf ein im Lieferumfang enthaltenes steriles Abdecknetz gespült. Laut Herstellerangaben sind pro cm<sup>2</sup> Wundfläche ca. 15 Maden einzubringen (16). Danach wird die sterile Gaze mit den Maden so auf die Wunde gebracht, daß sich die Maden zwischen Wundoberfläche und dem sterilen Abdecknetz befinden. Das Netz überragt hierbei die angebrachten Gelstreifen, damit eine Barriere für die Maden nach außen entsteht. Abschließend werden auf das Netz noch einige, mit 0,9%iger Kochsalzlösung getränkte, sterile Kompressen gelegt und diese werden mit Mullbinden fixiert. Der Verband sollte feucht, locker und luftdurchlässig sein, jedoch nicht verrutschen.

Das Aufbringen der Bio-Bags ist deutlich einfacher und weniger aufwendig. Das gelieferte Bio-Bag, bei dem sich die Maden in einer unpassierbaren Tasche befinden, welche eine Sekretolyse zuläßt, wird nur der Lieferpackung entnommen und ohne weitere Maßnahmen auf die Wunde aufgebracht. Dann wird die Wunde, wie zuvor beschrieben, locker verbunden. Dieser Verband muß ebenfalls feucht gehalten werden.

Die Modifikation der neuerdings verwendeten Bio-Bags besteht darin, daß die Maden in einem genähten Gaze-säckchen eingebracht werden, und diese somit besser an ihrem Platz gehalten werden können. Damit ist ein unkontrolliertes Entweichen der Maden fast unmöglich geworden (3, 15).

Diese alternative Anwendungsform belegt, daß der entscheidende Wirkfaktor eher im enzymatischen Bereich gelegen

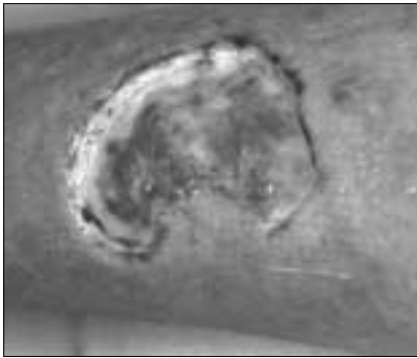


Abb. 1: Ausgangsbefund nach Radiatio und Bagatelltrauma.

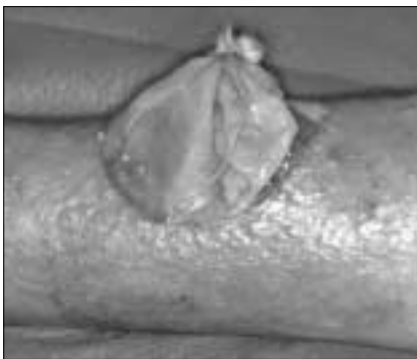


Abb. 2: Wundreinigung mittels Maden im Bio-Bag Verfahren.

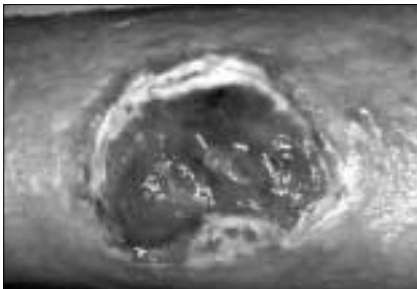


Abb. 3: Wunde nach Reinigung mit freien Maden und Bio-Bag.

ist und die mechanische Stimulation durch die Maden selbst eventuell eine untergeordnete Rolle spielt (7). Die Maden geben nun im Rahmen ihrer extrakorporalen Verdauung hochwirksame proteolytische Enzyme ab, die die Nekrosen verflüssigen. Dieser „Wundbrei“ dient den Larven als Nahrung. Das überschüssige Sekret wird von den Kompressen absorbiert. Deshalb ist ein täglicher Kompressenwechsel notwen-

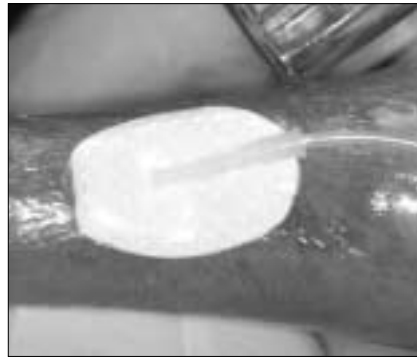

Abb. 4: Vakuumversiegelung in situ.

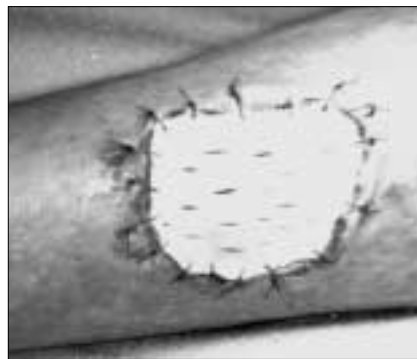


Abb. 5: Spalthautdeckung.

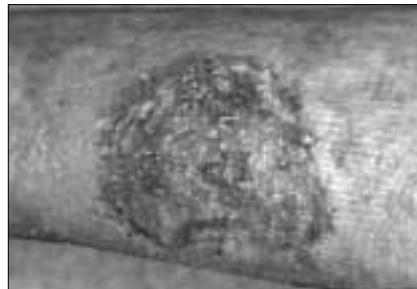

Abb. 6: Entlassungsbefund.

dig. Im Gegensatz zur konventionellen Nekrosektomie wird beim biochirurgischen Verfahren ausschließlich nekrotisches, devitales Gewebe entfernt, da nur hier die enzymatische Verdauung der Maden funktioniert. Nach 3-5 Tagen haben die Maden ihre Ausgangsgröße von anfänglich 2-3 mm um das 10-20fache gesteigert. Zu diesem Zeitpunkt können sie von der Wunde durch Abspülen entfernt werden. Die

Therapie kann solange wiederholt werden, bis die Maden mangels nekrotischem Gewebe als Nahrungssubstrat in der Wunde absterben. Dies ist im Regelfall nach 3-5 Behandlungszyklen eingetreten. In dem beschriebenen Fall war dieses Stadium der Wundreinigung bereits nach der zweiten Behandlung erreicht.

**Technik der Vakuumversiegelung**

Zur weiteren Versorgung wurde eine Vakuumversiegelung an der biochirurgisch gereinigten Wunde angelegt. Diese zweite Maßnahme wird getroffen, um eine kontinuierliche Wundreinigung und einen dauerhaften Sekretabfluß zu erreichen. Außerdem kann dadurch eine Hautdehnung erzielt werden (6). Diese, erstmals durch W. FLEISCHMANN 1987 beschriebene Verbandstechnik, nutzt den atmosphärischen Unterdruck (1) und induziert damit die Gefäß- und Gewebeneubildung der Wunde. Hierzu wird das Wundsekret konstant bei einem idealfeuchten Milieu unter gleicher Temperatur von einem Polyvinylschwamm abgesaugt, in den ein Redonschlauch eingearbeitet ist und der von Verbandfolie abgedeckt ist. Als Vakuumquelle dient entweder eine Redonflasche oder eine Wandabsaugung. Hiermit wird ein Unterdruck von ca. 0,4.-0,8 bar erreicht. Dadurch entsteht an der Grenzzone zwischen Wunde und Schwamm ein gleichmäßiger Kontakt. Das Wundsekret mit seinen toxischen Zerfallsprodukten wird ständig abgeleitet und verbleibt in einem geschlossenem System. Hierbei wird die Wunde vor weiteren Superinfektionen geschützt und eine Keimverschleppung in die Peripherie unterbleibt.

Der Vakuumverband wurde mehrmals täglich auf korrekten Sitz und anhaltenden Unterdruck kontrolliert und im Bedarfsfall gewechselt.

**Therapie**

Nachdem uns der Patient konsiliarisch vorgestellt wurde, begannen wir am 30. 1. 2001 mit einer Madentherapie des Strahlenulkus. Obwohl in der Abstrichkultur des Ulkus *Pseudomonas aeruginosa*, *Klebsiella pneumoniae* und gramnegative Stäbchen nachweisbar waren, wurde auf eine Antibiose verzichtet, da sich der Lokalbefund unter alleiniger

Madentherapie rasch besserte. Dies spiegelte sich auch im Blutbild wider. Es zeigten sich keine auffälligen Entzündungsparameter. Die Leukozyten mit Werten von 9.2 MRD/L und das CRP mit 4.0 mg/L lagen im Normbereich.

Die biochirurgische Behandlung führten wir stationär durch. Es wurden bis zum Abschluß der Madentherapie insgesamt 2 Zyklen durchgeführt, wobei die Maden je nach Größenzunahme zwischen 2 bis 4 Tagen auf der Wunde verblieben sind. Der Zeitabstand zwischen den einzelnen Anwendungen lag bei 3 Tagen. Zunächst wurde eine Reinigung mit Maden im Bio-Bag-Verfahren durchgeführt. Hierbei war der Erfolg an den Wundrändern aufgrund der Applikationsform weniger ausgeprägt, so daß bei der folgenden Behandlung auf die konventionelle Behandlung mit Maden in der freien Form zurückgegriffen wurde. Unterstützend wurde die Wunde im freien Intervall mit H<sub>2</sub>O<sub>2</sub> und Betaisodona®-Lösung gereinigt.

Nach weiterer Wundkonditionierung durch die Vakuumversiegelung wurde die Wunde in Intubationsnarkose mit Spalthaut vom rechten Oberschenkel gedeckt und erneut mit einer Vakuumversiegelung versehen. Die Versiegelung wurde zunächst für 6 Tage belassen. Die Spalthaut war bindegewebig fixiert. Es schlossen täglich Verbandwechsel mit Fettgaze und Fußbäder mit Sanalind® an.

Am 19. 3. 2001 entließen wir den Patienten mit reizlosen Wundverhältnissen aus unserer stationären Behandlung in die heimatnahe Betreuung.

Die Wunde am rechten Unterschenkel prätibial war nach dieser Zeit vollständig epithelisiert.

Der Patient berichtete seither mehrmals via E-mail über das Fortbestehen des Heilungserfolges und die subjektive Beschwerdefreiheit.

## Diskussion

Die therapeutische Wirkung von Maden auf chronische Wunden wurde erstmals im 16. Jahrhundert von Ambroise PARÉ beschrieben und geriet dann in Vergessenheit. Zu Anfang unseres Jahrhunderts wurde in den 30er Jahren diese Methode vor allem von BAER in Amerika erfolgreich zur Osteomyelitistherapie (2) eingesetzt.

Ein immer noch weitgehend ungelöstes Problem im ärztlichen Alltag stellt die chronische Wunde dar. Dies spiegelt sich auch in der immer noch sehr hohen Amputationsrate wider. Das hier beschriebene Strahlenulkus ist nur eine dieser Wundarten. Häufiger stellt sich das Problem bei diabetischer Vorfußgangrän, Ulcus cruris und Dekubitalgeschwüren (14). Diese Wunden stellen für die Patienten neben ihren Grunderkrankungen eines Diabetes mellitus, einer arteriellen Verschußkrankheit oder einer Immobilität und Bettlägrigkeit aus unterschiedlichen Gründen, oftmals auch eine Kombination verschiedener Grunderkrankungen, eine erhebliche zusätzliche physische und psychische Belastung dar. Der betreuende Arzt stößt dabei schnell an die Grenzen der therapeutischen Möglichkeiten.

Die Biochirurgie unter Zuhilfenahme der Madentherapie ist ein traditionelles Behandlungsverfahren. Ihre Wurzeln gehen bis ins Mittelalter zurück.

Neu hingegen ist die Applikation der Maden in der Bio-Bag-Form. Die Vorteile der Einbringung der Maden in einem Gazesäckchen sind die einfache Handhabung, die Maden sind für den Patienten und seine Umgebung nicht sichtbar, es besteht eine deutlich geringere Fluchtgefahr der Maden, eine einfache Wundkontrolle ist möglich und diese Therapieform ist auch in tiefen Wunden und im Genitalbereich anwendbar (3). Als Nachteile haben sich gezeigt, daß eine Wirkung nur auf der direkten Auflagefläche erzielt werden kann, bei großen Wunden mehrere Bio-Bags notwendig sind, und somit das Verfahren teurer ist als die freie Form (3). Die Applikation in der freien Form ist somit preiswerter, es kann eine bessere mechanische Wirkung erzielt werden und es können alle Bereiche der Wunde optimal erreicht werden. Nachteilig ist hier jedoch die Fluchtgefahr und der damit verbundene „Ekelfaktor“. Weitere Nachteile sind die erheblich aufwendigere Verbandstechnik sowie die eingeschränkte Einsatzbarkeit, da tief unterminierte Wunden, Wunden im Bereich von Körperöffnungen sowie Körperhöhlen und der Genitalbereich als kontraindiziert gelten müssen (3). Aufgrund der erfolgreichen Einsätze und der problemlosen Applikation von

Antibiotika wurde das biochirurgische Vorgehen erneut verdrängt, bis sich Anfang der 80er Jahre wiederum ein Amerikaner, R. A. SHERMAN (13), bei immer häufiger auftretenden antibiotikaresistenten und schlecht heilenden Wunden die Biochirurgie mit Maden in Erinnerung brachte. In Deutschland wurde diese Behandlungsmethode 1996 erfolgreich von W. FLEISCHMANN (5, 10) eingeführt.

Der genaue Wirkungsmechanismus der Maden in der Wunde ist derzeit noch ungeklärt. Man kann drei verschiedene Wirkungen in der Wunde beschreiben:

- Erstens kommt es zu einer Nekrolyse ohne Schädigung des für den weiteren Heilungsprozeß enorm wichtigen gesunden Restgewebes.
- Zweitens klingt die Wundinfektion schnell ab, da die Bakterien durch das hochalkalische Madensekret (8) abgetötet und durch die verstärkte Wundsekretion ausgewaschen werden (4).
- Drittens kommt es auch bei Wunden mit bisheriger schlechter Granulation zu einer günstigen Stimulation der Wundheilung. Hierfür wird ursächlich das von den Maden abgesonderte Allantoin (12) als heilungsfördernder biochemischer Faktor verantwortlich gemacht.

Trotzdem sollte vor Behandlungsbeginn ein Wundabstrich erfolgen, da hierdurch im Bedarfsfall eine gezielte unterstützende Antibiotikatherapie möglich wird. Das Ziel der Behandlung ist, einen ausreichend großen und gefäßreichen Granulationsrasen herzustellen, der hernach spontan epithelisiert oder als Transplantatlager für eine plastische Deckung dient. Dies wird durch die Vakuumversiegelung beschleunigt (6). Nach Behandlungsabschluß sollte die Wunde weiterhin im Rahmen einer Wundsprechstunde kontrolliert werden. Hierbei ist auf die Rezidivprophylaxe zu achten.

Weiterhin ist die Noxenkarenz und die Motivation zur weiteren Mitarbeit des Patienten und seines Umfeldes sehr wichtig.

Seit dem 30. 11. 1999 haben wir in der Abteilung für Mund-, Kiefer- und Gesichtschirurgie am Universitätsklinikum Hamburg-Eppendorf eine interdisziplinäre Wundsprechstunde eingerichtet, die mit einem computergestützten, mit



digitaler Kamera ausgerüsteten, standardisierten Wunderfassungssystem diese Wunden erfaßt und deren Wundheilungsverlauf objektiv dokumentiert und somit den Verlauf untersucherunabhängig kontrollierbar macht. Es wird eine Sauerstoffpartialdruckmessung im Bereich der Wunde zu prognostischen Zwecken durchgeführt (17).

Die Therapie kann je nach Anforderung ambulant oder stationär erfolgen. Dies geschieht mit den zuvor beschriebenen Techniken der Vakuumversiegelung und/oder der Madentherapie. Unterstützend werden feuchte Wundverbände (Alginate, Hydrokolloide oder Hydrogele) angewandt.

Mittelfristig wird unsere Wundspreekunde via Internet mit den weiteren, bisher in Deutschland bestehenden elf Wundzentren sowohl zum Informationsaustausch als auch zur Qualitätssicherung in Verbindung stehen.

Als Ausblick sei erwähnt, daß aktuelle Forschungsbemühungen dahingehend gerichtet sind, mittelfristig ein biochemisches Verfahren zu entwickeln, um die Maden nach Inkubation mit einem patientenspezifischen Abstrich zur proteolytischen Sekretion zu stimulieren und hierdurch eine pharmakologische Behandlung zu etablieren (7).

## Literatur

- (1) AVERY, C., PEREIRA, J., MOODY, A., WHITWORTH, I.: Clinical experience with the negative pressure wound dressing. *Br. J. Oral Maxillofac. Surg.* 38, 343-345 (2000)
- (2) BAER, W.S.: The treatment of chronic osteomyelitis with the maggot (larva of the blowfly). *J. Bone Joint Surg.* 13, 438-475 (1931)
- (3) BLAKE, F.A.S., SIEGERT, J., ABROMEIT, N., SCHMELZLE, R.: Ein Effizienzvergleich: Sind freie Maden besser als im Biobag? Hefte zur Wundbehandlung 5, 39 (2001)
- (4) CHEMIN, E.: Surgical Maggots. *Southern Medical Journal* 79, 1143-1145 (1986)
- (5) FLEISCHMANN, W., RUSS, M., MOCH, D.: Chirurgische Wundbehandlung. *Chirurg* 69, 222-232, Springer Verlag, Heidelberg, Berlin, New York (1988)
- (6) FLEISCHMANN, W., RUSS, M., WESTHAUSER, A., STAMPEHL, M.: Die Vakuumversiegelung als Trägersystem für eine gezielte lokale Medikamentenapplikation bei Wundinfektion. *Unfallchirurg* 101, 649-654 (1988)
- (7) GRANER, J.L.: S.K. Livingston and the Maggot therapy of wounds. *Military Medicine* 162, 296-300 (1997)
- (8) HEWITT, J.F.: Osteomyelitis-Development of the use of maggots in treatment. *American Journal of Nursing* 32, 31-38 (1932)
- (9) MCKEEVER, D.C.: Maggots in treatment of osteomyelitis. *J. Bone Joint Surg.* 15, 85-93 (1933)
- (10) MOCH, D., RUSS, M., FLEISCHMANN, W.: Kausale Therapie der chronischen Wunde. *Klinikarzt* 27, 126-130 (1988)
- (11) MURDOCH, F.F., SMART, T.L.: A method of producing sterile blowfly larvae for surgical use. *US Naval med. Bull.* 29, 406-417 (1931)
- (12) ROBINSON, W.: The healing properties of al-

lantoin and urea discovered through the use of maggots in human wounds. *Ann. Rep. Smithsonian institution, Washington, DC US Government Printing Office*, 451-460 (1940)

- (13) SHERMAN, R.A., PECHTER, E.A.: Maggot therapy: a review of the therapeutic applications of the fly larvae in human medicine, especially for treating osteomyelitis. *Med. Vet. Entomol.* 2, 225-230 (1988)
- (14) SHERMAN, R.A., TRAN, J.M., SULLIVAN, R.: Maggot therapy for venous stasis ulcers. *Arch. Dermatol.* 132, 254-256 (1996)
- (15) SIMMONS, S.W.: Surgical maggots in the treatment of infected wounds: a convenient blowfly cage. *J. of economic entomology* 25, 1191-1193 (1932)
- (16) THOMAS, S., JONES, M., SHUTLER, S., JONES, S.: Using larvae in modern wound management. *J. Wound Care* 5, 60-69 (1996)
- (17) WEDL, J.S., HOFMANN, T., SCHMELZLE, R., SIEGERT, J., BRETSCHNEIDER, B., GUDEWER, E., BLAKE, F.A.S., FRIEDRICH, R.E.: Erfolgreiche Wiederherstellung des Integuments durch Biochirurgie mit Maden und Vakuumversiegelung eines Strahlenulkus nach Radikaloperation und Radiatio eines Weichteilsarkoms des rechten Unterschenkels. *Zeitschrift für Wundheilung* 6, 12-14 (2001)

## Korrespondenzanschrift:

Dr. Dr. Jürgen Stefan Wedl  
 Klinik und Poliklinik für Mund-, Kiefer- und Gesichtschirurgie, Universitätsklinikum Hamburg-Eppendorf  
 Martinistraße 52, 20246 Hamburg  
 Tel.: (040) 42803-3269, Fax: -5467  
 e-mail: wedl@uke.uni-hamburg.de

# Modernes Wundmanagement durch granulationsfördernde Hydropolymerverbände in der Behandlung von Defektwunden

S. DÖLLE • M. WENNMACHER • M. RUMMENY • A. MEIBNER  
 Klinik für Unfall-, Hand- und Wiederherstellungschirurgie, Klinikum Krefeld

## Einleitung

Tief reichende, stark sezernierende Weichteildefekte stellen insbesondere in der Unfallchirurgie aufgrund ihrer Nähe zu Knochen, Gelenken und Implantaten ein Problem dar. Da ein primärer Wundverschluss wegen der Defektgröße in der Regel nicht zu erreichen ist und eine plastische Weichteildeckung in der Notfallsituation meist nicht möglich ist, besteht die Notwendigkeit der *temporären Defektdeckung*. Die zeitlich begrenzte Defektdeckung ist insbesondere vor

dem Hintergrund des zum Zeitpunkt der notfallmäßigen Erstversorgung noch nicht vollständig abschätzbaren Ausmaßes der Rekonstruktionsnotwendigkeit in vielen Fällen unumgänglich.

Bei der temporären Defektdeckung sind besondere Anforderungen an eine Wundauflage zu stellen, um einer physiologischen und phasengerechten Wundheilung gerecht zu werden. Hierbei kommt es in der *inflammatorischen Phase* durch einwandernde Leukozyten, Monozyten und Makrophagen zur Phago-

zytose von Zelltrümmern, Fremdkörpern und Bakterien. Diese Exsudatbildung ist Ausdruck der körpereigenen Wundreinigung. Durch die Aktivierung der Makrophagen kommt es zu einer erhöhten Sekretion von Zytokinen (IL-1, IL-6, IL-8, IL-10, TNF- $\alpha$ ), Wachstumshormonen und anderen Entzündungsmediatoren. Sie stimulieren die Bildung der extrazellulären Matrix und die Regulation der Neoangiogenese. Die *Proliferationsphase* ist gekennzeichnet durch die Bildung von Granulationsgewebe,

welches aus einem losen Netz von Extrazellulärmatrix bildenden Fibroblasten, Entzündungszellen und Endothelzellen besteht. In der *reparativen Phase* kommt es durch Epithelialisierung zum Abschluß der Wundheilung. Diese wird durch die Sauerstoffverfügbarkeit der Wunde gesteuert. Der Sauerstoff löst sich im Wundsekret und kann sofort von den epidermalen Zellen verwertet werden (5).

Für die phasengerechte Wundheilung ist sowohl ein Austrocknen der Wunde als auch die Bildung einer feuchten Kammer zu vermeiden, da ansonsten die sich bildenden epidermalen Zellen zerstört werden.

### Material und Methode

Es wurden folgende Anforderungen an eine Wundauflage für die Behandlung von tiefen, stark sezernierenden Wunden definiert:

- Aufrechterhaltung eines feuchten Wundklimas mit stetigem Austausch von Sauerstoff, Kohlendioxid und Wasserdampf;
- hohe Aufnahmekapazität für Wundsekret;

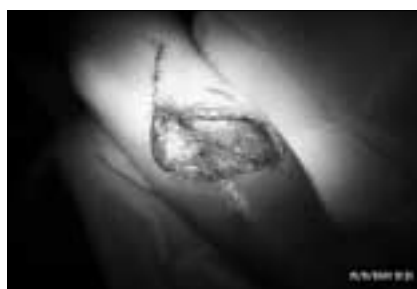

Abb. 1: Männl. Pat., 37 J., Z.n. Reitunfall, Ausgangsbefund.

- sichere bakteriendichte Haftbarkeit bei hautschonender Applikation;
- atraumatischer Verbandswechsel, ohne durch Zellstripping bedingten Verlust an Granulationsgewebe;
- hypoallergene Materialeigenschaften;
- mechanischer Schutz vor äußeren Einwirkungen.

Der Hydropolymerschaumstoffkompressen als verwendete Wundauflage (Tielle plus®, Fa. Johnson&Johnson) ist ein Vlies aus 70% Zellulose und 30% Polyester aufgelagert. Die Deckschicht bildet eine semipermeable Polyurethanmembran. Der Kleberand ist mit einem

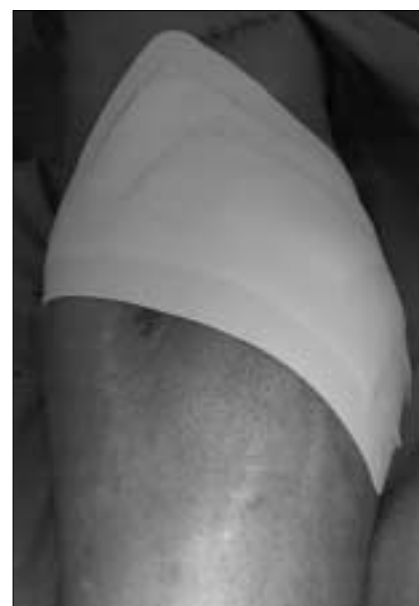

Abb. 2: Hydropolymerverband in situ.

speziellen Haftkleber versehen, der einen sicheren, bakteriendichten Halt ermöglicht. Dieser dreilagige Aufbau gewährleistet eine hohe Flüssigkeitsaufnahme- und Verdunstungskapazität.

Tab. 1: Patientendaten 1/01-7/01

n	Geschl.	Alter	Diagnose	Anzahl Verbandswechsel	Behandlungsdauer (in Tagen)	Kosten Wundauflage (10 x 10cm), (in DM)	Geschätzte Op.-Kosten (in DM)
1	männl.	65	1° offene obere Sprunggelenksfx.	10	42	86	5520
2	weibl.	85	2° offene Unterarmfx.	4	25	34,40	2208
3	männl.	37	Weichteildefekt Unterschenkel n. Polytrauma	8	35	68,80	4416
4	männl.	37	Weichteildefekt Unterschenkel	5	28	43	2760
5	weibl.	62	Decollement Unterschenkel	4	18	34,40	2208
6	männl.	56	2.-3° Verbrennung Unterschenkel	6	34	51,60	3312
7	weibl.	42	1° offene obere Sprunggelenksfx.	3	20	25,80	1656

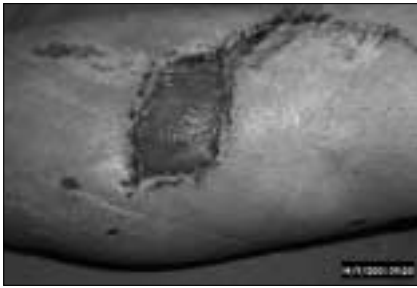


Abb. 3: Granulierter Wundgrund vor mesh-graft.

Das Wundkissen reguliert die aufgenommene Flüssigkeit, so daß ein optimales granulationsförderndes, feuchtes Wundmilieu geschaffen wird.

Voraussetzung für die granulationsfördernde Wirksamkeit ist ein granulationsfähiger, feuchter Wundgrund, in den Endothelzellen, Fibroblasten und Kapillaren einsproßen können. Als Indikationen für den Einsatz von Hydropolymerverbänden kommen somit Defektwunden mit granulationsfähigem Wundgrund wie Muskulatur, Subcutis, Fettgewebe und Sehngleitgewebe in Frage. Knochen, Sehnen und trockene Nekrosen stellen hingegen keinen geeigneten Wundgrund dar, da eine Granulation ex eo ipse nicht möglich ist.

### Ergebnisse

Im Zeitraum von 1/2001-7/2001 wurden bei 7 Patienten (4 männl., 3 weibl.), Durchschnittsalter 54,7 J. (Spannweite 37-85 J.), tief reichende Defektwunden an Extremitäten mit dem Hydropolymerverband temporär gedeckt (Tab. 1). Tiefe Weichteilverletzungen wurden in unserer Klinik zunächst einem ausgiebigen chirurgischen Débridement unterzogen. In Abhängigkeit von der Tiefe und Exsudatmenge wurde im Einzelfall eine temporäre Wundversiegelung durch einen drainierenden Vacuumverband durchgeführt. Erst bei granulationsfähigem Wundgrund erfolgte die weitere Konditionierung mit dem Hydropolymerverband. Hiernach betrug die mittlere Behandlungsdauer bis zur endgültigen Defektdeckung 28,8 Tage (Spannweite 18-42 Tage). Aufgrund seiner hohen Flüssigkeitsaufnahmekapazität und festen Haftbarkeit konnte der Hydropolymerverband bis zu 7 Tage (Mittelwert 4,3 Tage) belassen werden. Alle

Verbandswechsel verliefen atraumatisch und konnten ohne lokoregionäre Anästhesie durchgeführt werden, so daß bis zur Defektdeckung keine Op.-Pflichtigkeit resultierte. Verfahrensabhängige Komplikationen wurden nicht beobachtet. Durch die fehlende Op.-Notwendigkeit resultierte für die Patienten ein hoher Komfort bei gleichzeitiger Kostenreduktion infolge eingesparter Op.- und Personalkapazität.

### Diskussion

Für die Behandlung von Defektwunden steht eine Vielzahl von Wundaufgaben zur Verfügung, deren Einsatz sich häufiger an den persönlichen Erfahrungen von Ärzten und Pflegepersonal als an studiengestützten Ergebnissen orientiert. Unsere Ergebnisse zeigen, daß die speziellen Anforderungen an Wundaufgaben für die Behandlung tiefer, stark sezernierender Weichteildefekte bei granulationsfähigem Wundgrund von Hydropolymerverbänden aufgrund ihrer Materialeigenschaften gut erfüllt werden.

Hydropolymerverbände sind in ihrer Flüssigkeitsaufnahmekapazität und durch den sicheren Halt Hydrokolloiden und anderen Wundaufgaben überlegen (3, 6). Darüber hinaus bieten sie den Vorteil, daß das Zellstripping bei Verbandswechseln und die damit verbundene Verzögerung der Granulation, wie bei anderen Wundaufgaben (z.B. Hydrokolloide) beschrieben, entfallen (1).

In einer Kostenanalyse müssen direkte und indirekte Kosten berücksichtigt werden. Zu den direkten gehören die Kosten der Wundaufgabe, Pflegezeit, Medikamente, Op.-Kapazitäten und Personalaufwand. Indirekte Kosten entstehen durch Wundheilungsstörungen, lange stationäre Aufenthalte und die damit verbundenen volkswirtschaftlichen Auswirkungen durch die unfallbedingte Erwerbsunfähigkeit des Patienten (4, 6). Die Schwierigkeit, alle diese Parameter für eng definierte Indikationen zu berücksichtigen, führt zu der Schlußfolgerung, daß ein Vergleich von Behandlungskosten, insbesondere bei konservativer versus operativer Therapie, nur approximativ den Ansprüchen einer realistischen und angemessenen Kostenanalyse gerecht werden kann. Daher ist der Preis einer Wundaufgabe kein Spiegel für die Kosteneffektivität einer Wundbe-

handlung (7). Legt man die von HÄNER ermittelten Kosten einer Operationsminute von ca. 20 Sfr. (ca. 27,60 DM) zugrunde und veranschlagt die Dauer eines operationspflichtigen Verbandswechsels mit 20 Minuten, so betragen die Kosten pro Verbandswechsel ca. 552 DM (2). Somit macht der direkte Kostenvergleich atraumatischer Wundaufgaben ohne Op.-Notwendigkeit gegenüber Op.-pflichtigen Verfahren eine evidente Verringerung durch eingesparte Personal- und Op.-Kapazität deutlich, denen im Verhältnis hierzu nur relativ geringfügige Mehrkosten für „teurere“ als herkömmliche Verbandsmitteln gegenüberstehen.

### Literatur

- (1) BARANOWSKI, S.: Wound dressings. Home healthcare nurse Vol. 17, Nr. 1, 19-25 (1999)
- (2) HÄNER, C.: Vom Frust zur Lust - Vom Umgang mit klinischen Daten im Spannungsfeld zwischen Politik und Versicherungen. AQC (Arbeitsgemeinschaft für Qualitätssicherung in der Chirurgie, Geschäftsstelle, Technoparkstr. 1, CH 8005 Zürich), [www.aqc.ch/referate/häner/häner981125.htm](http://www.aqc.ch/referate/häner/häner981125.htm)
- (3) THOMAS, S., BANKS, V., BALE, S., FEAR-PRICE, M., HAGELSTEIN, S., HARDING, K.G., ORPIN, J., THOMAS, N.: A comparison of two dressings in the management of chronic wounds. Journal of wound care, Vol. 6, No. 8, 383-386 (1997)
- (4) HANSSON, C.: Interactive Wound Dressings. Drugs & Aging 11 (4), 271-284 (1997)
- (5) WEISE, K., SCHÄFFER, M.: Strategies in the treatment of wound healing problems. Unfallchirurg 103, 100-109 (2000)
- (6) WILLIAMS, C.: Tiele. Brit. Journal of Nursing, Vol. 3, No. 19, 1020-1030 (1994)
- (7) YOUNG, T.: Dressing selection: use of combinations of wound dressings. Brit. Journal of Nursing, Vol. 6, No. 17, 997-1004 (1997)

### Korespondenzanschrift:

S. Dölle,  
Klinik für Unfall-, Hand- und Wiederherstellungschirurgie, Klinikum Krefeld,  
Lutherplatz 40, 47805 Krefeld

# Die allogene Handtransplantation Technik, Risiko und ethische Vertretbarkeit

T. EBINGER • M. MENTZEL • P. KATZMAIER • S. MERK • L. KINZL

Abteilung für Unfallchirurgie, Hand-, Plastische- und Wiederherstellungschirurgie, Universitätsklinik Ulm

## Einleitung

Die Inzidenz einer Amputationsverletzung in der westlichen Welt beträgt für die obere Extremität durchschnittlich 1.9 bezogen auf 100.000 Einwohner (1). Diese Unfälle treten in ländlichen Regionen häufiger auf als im Bereich der Ballungsräume (2). In Abhängigkeit des Ausmaßes der Amputationsverletzung wird primär die Replantation, Revaskularisierung oder aber auch die Stumpf-bildung durchgeführt. Sekundär bieten die Prothetik sowie autologe Rekonstruktionsmaßnahmen und seit kurzem die allogene Transplantation Optionen zur funktionellen Verbesserung. Durch die Möglichkeiten moderner prothetischer Versorgung nach Handamputationen ist eine deutliche Verbesserung der Greiffunktion erreichbar. Ein Problem stellt weiterhin die unzureichende Möglichkeit der Sensibilitätsübermittlung dar. So ist eine gute Prothese kein Ersatz für eine mit Sensibilität und Motorik ausgestattete Hand. In der Literatur (3) sind replantierte Arm- und Handabschnitte funktionell der Prothesenversorgung überlegen. Autologe Ersatzrekonstruktionen ermöglichen nur begrenzte Funktionen wie Zangen- oder Spitzgriffe, erreichen meist nur mäßiggradige Schutzsensibilität, verursachen erhebliche Hebedefekte und führen oft ästhetisch zu unbefriedigenden Ergebnissen (4). Die allogene Transplantation der Hand stellt hier eine einzigartige Möglichkeit zur Funktionswiederherstellung nach der Amputation dar. Die Arbeit beschreibt die bei einer Handtransplantation erforderlichen medizinischen Maßnahmen, den erreichbaren Funktionsgewinn, resultierende Risiken und nimmt Stellung zur ethischen Vertretbarkeit.

## Bisher durchgeführte Transplantationen

Die weltweit erste Handtransplantation wurde bei einem 48jährigen Mann im September 1998 in Lyon, Frankreich,

durchgeführt. Es handelte sich um die rechte Hand, die der Patient 14 Jahre zuvor durch einen Unfall mit der Kreissäge verloren hatte. Nach primärer Replantation am Unfalltage wurde aufgrund schlechter Funktion fünf Jahre später die Reamputation durchgeführt. Die allogene Transplantation erfolgte neun Jahre später. Nach 27 Monaten wurde aufgrund einer chronischen Abstoßungsreaktion die Amputation durchgeführt. Die zweite Transplantation fand im Januar 1999 in Louisville, USA, bei einem 37jährigen Mann 13 Jahre nach Amputation statt. Im September 1999 wurden in Guangzhou, China, zwei weitere Transplantationen durchgeführt. Die erste Transplantation beider Unterarme wurde im Januar 2000 in Frankreich getätigt. Eine weitere beidseitige Transplantation erfolgte in Innsbruck 2 Monate später. Bis Mai 2001 wurden insgesamt 12 allogene Transplantationen bei 9 Patienten durchgeführt (5).

## Planung und Durchführung einer allogenen Handtransplantation

Wichtige Faktoren bei der Planung und Durchführung einer allogenen Trans-

plantation sind neben der operativen Technik die immunologische Austestung (Matching) und die Kooperation des Patienten. Die Zeitspanne zwischen Verlust der Extremität und Transplantation sollte aufgrund der neurophysiologischen Abläufe und Koordination möglichst kurz sein. Die im Rahmen der Extremitätenreplantation etablierten mikrochirurgischen Techniken stellen die Voraussetzungen für allogene Hand- und Unterarmtransplantationen dar. Im Gegensatz zu den schweren Replantationsbedingungen in der Notfallsituation mit Quetschmarken und Defekten sind die Anforderungen an die chirurgische Technik bei der Transplantation geringer, da die Eingriffe am Amputationsstumpf und Transplantat planbar sind (4). Für die Gefäßanastomosierung bietet der Unterarm die günstigsten Voraussetzungen. Die Reihenfolge der operativen Maßnahmen am Empfänger beinhaltet die Schritte Knochen-, Arterie-, Vene-, Sehnen- und Nervenrekonstruktion und gleicht dem Vorgehen bei Replantationen. Die Daten der ersten vier allogenen Handtransplantationen sind in den Tabellen 1-5 aufgeführt und entstammen der Publikation von FRANCOIS

Tab. 1: Die weltweit ersten vier unterarmtransplantierten Patienten

	Frankreich	USA	China 1	China 2
<b>Empfänger</b>				
Geschlecht / Alter	48 / M	37 / M	39 / M	27 / M
Unfallmechanismus	Kreissäge	Explosion	Explosion	Stahlkabel
Zeitspanne				
Amputation - Transplantation	14 J	13J	2 J	2 J
<b>Spender</b>				
Alter/ Geschlecht	41 / M	58 / M	29 / M	27 / M
<b>Matching</b>				
HLA Mismatch	6	6	3	3
Panel-Reactive-AK	0 %	0 %	0 %	0 %
Cross-Match-Test	Negativ	Negativ	Negativ	Negativ
Skin tone	Matched	Matched	Matched	Matched

et al. (6). Angaben zu Spender, Empfänger und immunologischer Austestung dieser Transplantationen sind in Tabelle 1 erläutert. Daten des operativen Eingriffs gibt Tabelle 2 wieder.

**Immunsuppression**

Die Immunsuppression ist unabdingbare Voraussetzung der Transplantationschirurgie. Unterschieden wird zwischen der Basismedikation und der Abstoßungsbe-

handlung. Bei der Transplantation von Organen sind bewährte Medikations-schemata anwendbar. Diese Erfahrung liegt zur Extremitätentransplantation noch nicht vor. Die Basismedikation bei der Transplantation von Extremitäten besteht an den meisten Zentren aus Prednison, Mycophenolat Mofetil und Tacrolimus (5). Diese Medikamentenkombination war im Vorfeld erfolgreich im Tierversuch erprobt worden (7, 8, 9) und entspricht der Basismedikation vieler Organtransplantationszentren weltweit. Besonders zu nierentransplantierten Patienten liegen dazu Langzeiterfahrungen vor (10, 11). Tabelle 3 führt die Medikamente und deren Basisdosierung auf.

Tacrolimus ist eine in Japan entwickelte Substanz und blockiert die Interleukin 2-Produktion auf Ebene der m-RNA Bildung in T-Lymphozyten. Die Calciuminhibition erfolgt analog zum Cyclosporin A. Die Effekte des Medikamentes sind relativ T-Zell-spezifisch und haben sich besonders bei der Lebertransplantation bewährt. Mögliche renale Nebenwirkungen sind ein Kreatininanstieg und eine akute und chronische Nephrotoxizität. Weiter ist das hämolytisch-urämische Syndrom mit akutem Nierenversagen sowie die Hyperkaliämie beschrieben. Intestinale Nebenwirkungen stellen Nausea, Obstipation und Diarrhoe dar. Für den Bereich des ZNS sind Tremor, Kopfschmerzen, Schlafstörungen und Wahrnehmungsstörungen beschrieben. Veränderungen des Herzkreislaufsystems durch Hypertonie und Herzrhythmusstörungen sowie Lipidstoffwechselstörungen mit Cholesterin- und Triglyceridämie sind bekannt. Ferner ist eine Hyperglykämie bis zum insulinpflichtigen Diabetes mellitus möglich.

Mycophenolat Mofetil (MMF) drosselt die Purinsynthese in Lymphozyten und interagiert mit Tacrolimus dadurch, daß der Effekt und die Toxizität potenziert wird. Die Substanz reduziert die Rate an biotisch gesicherten Abstoßungsreaktionen und ist immer mit Steroiden oder Calcium-Inhibitoren zu kombinieren. Die Nebenwirkungen erstrecken sich im wesentlichen auf Blutbildveränderungen mit Leukopenie, Anämie und Thrombopenie. Intestinale Nebenwirkungen sind Nausea, Erbrechen und Diarrhoe.

Tab. 2: Eckdaten des operativen Eingriffs der ersten vier Transplantationen

	Frankreich	USA	China 1	China 2
<b>OP-Daten</b>				
Ischämiezeit	12.5 h	5.2 h	6.4 h	6 h
Höhe der Nervennaht Abstand HG - Anastomose	20 cm	15 cm	18 cm	22 cm
Hautverpflanzung	Ja	Ja	Nein	Nein
<b>Perioperative Medikation</b>				
Dextran	10 Tage	4 Tage	5 Tage	5 Tage
Heparin	500 IE Tag 1	Nein	Nein	Nein
Aspirin	150 mg/Tag - 6 Tage	Nein	100 mg/Tag - 5 Tage	100 mg/Tag - 5 Tage
Antibiotika	10 Tage	Perioperativ	7 Tage	7 Tage

Tab. 3: Basismedikation und deren Dosierung

	Frankreich	USA	China 1 und 2
Tacrolimus	5-10 ng/ml	5-10 ng/ml	5-10 ng/ml
Prednisone	15 mg/Tag	10 mg/Tag	25 mg/Tag
Mycop. Mofetil	2000 mg/Tag	3000mg/Tag	750 mg/Tag

Tab. 4: Funktionsstatus bei den ersten 4 unterarmtransplantierten Patienten

	Frankreich	USA	China 1	China 2
		12 Monate postoperativ	7 Monate postoperativ	27 Monate postoperativ
<b>Handgelenk</b>				
Pro/ Supination	keine Daten	50-0-90 Grad	60-0-90 Grad	100-0-90 Grad
Ex/Flexion	keine Daten	50-0-60 Grad	40-0-30 Grad	60-0-30 Grad
Rad/Ulnarabduktion	keine Daten	15-0-15 Grad	15-0-30 Grad	40-0-30 Grad
<b>HOFFMANN-TINEL Zeichen</b>				
	6 Mo 25 cm	6 Mo 30 cm	4 Mo distal. PIP Gelenke	4 Mo distal. PIP Gelenke

Tab. 5: Abstoßungsreaktionen (Wochen postoperativ) bei den ersten zwei unterarmtransplantierten Patienten

	Frankreich	USA
Erste Episode	8.-9. Woche	4.-6. Woche
Zweite Episode	55. Woche	18.-20. Woche
Dritte Episode	74. Woche	27. Woche

Prednison supprimiert die Interleukin-1-Produktion. Es wirkt entzündungshemmend und immunsuppressiv. Die Substanz stellt das zentrale Werkzeug zur Prävention und Behandlung von Abstoßungsreaktionen dar. In Kombination mit anderen Substanzen wird die Transplantatüberlebensrate signifikant gesteigert. Die Nebenwirkungen stellen CUSHINGoider Habitus, Adipositas, verzögerte Wundheilung, Hautveränderungen, Osteoporose, aseptische Knochennekrosen, Katarakt, diabetogener Effekt, Hyperlipidämie und Leukozytose dar. Die Behandlung der Abstoßungsreaktionen wird temporär durch Erhöhung der Basismedikation erzielt und ist oft mit weiteren stationären Aufenthalten verbunden.

Zur Behandlung der Nebenwirkungen kamen bei den bisher durchgeführten Extremitätentransplantationen weitere Medikamente wie Anti-T-Lymphozyten-Globuli (ATG), Ganciclovir, Diuretika, Antimycotika, Antihypertonika und orale Diabetika zum Einsatz (10).

### Begleitende prä- und postoperative Maßnahmen einer Handtransplantation

Transplantatüberleben und Funktionsgewinn sind wesentliche Ziele einer Handtransplantation. Zum Überleben des Transplantates sind zur ständigen Überprüfung des Immunstatus postoperative wöchentliche Hautbiopsien indiziert, um Abstoßungsreaktionen zu erkennen. Der Erfolg einer Handtransplantation hängt nicht nur vom Transplantatüberleben, sondern im wesentlichen von dem funktionellen Ergebnis ab. So wird bereits ab dem sechsten präoperativen Monat mit Muskelaufbautraining und mentalem Training begonnen. Postoperativ

sind 6-12 Monate Physiotherapie und Elektrotherapie bis zu 10 Stunden täglich erforderlich. Desweiteren werden die Patienten einer Psychotherapie zunächst täglich für die ersten 3 Wochen und anschließend zwei mal wöchentlich unterzogen. Die Arbeitsfähigkeit tritt nach der Transplantation frühestens nach 3-4 Monaten wieder ein (6). Angaben zum Funktionsgewinn der ersten vier transplantierten Patienten liefert Tabelle 4. Subjektive Angaben der transplantierten Patienten über den Funktionsgewinn erstreckten sich auf Tätigkeiten, die mit der Prothese nicht möglich waren, wie einen Ball werfen, schreiben und schuhbinden.

Der in Innsbruck (4) beidseitig transplantierte Patient demonstriert auf Fachtagungen und in der Öffentlichkeit ein beeindruckendes funktionelles Ergebnis. Dieser Patient ist aufgrund seiner mentalen Stärke, Motivation und Konsequenz in der Umsetzung der postoperativen Rehabilitationsmaßnahmen sicherlich eine Ausnahmeerscheinung. Allerdings gibt es auch beidhändig amputierte Patienten, welche mit ihrer prothetischen Versorgung sehr gut zurecht kommen. Ein 42-jähriger Patient erlitt im Mai 1995 eine Quetschamputation beider Unterarme. Nach erfolgter Stumpfversorgung in unserer Abteilung wurde eine zügige myoelektrische Prothesenversorgung durchgeführt. Bereits 6 Wochen nach dem Unfall konnte er selbständig mit seinem PKW nach Italien in den Urlaub fahren. Die beiderseits gut funktionierenden myoelektrischen Prothesen kann er selber an- und ausziehen und ist in seinem Beruf als Metzger arbeitsfähig. Seit dem Unfall ist er mit seinem schaltgetriebenen PKW 70.000 km unfallfrei unterwegs (siehe Abb. 1, 2).

Im Rahmen einer Nachuntersuchung im August 2001 lehnte der Patient eine Re-transplantation mit der Begründung ab: er sei jetzt ein gesunder Behinderter und nachher ein kranker Transplantierte.

### Komplikationen und Prognose nach Transplantationen

Die Beschreibung der immunsuppressiven Basismedikation, deren Wirkung und Nebenwirkungen im Langzeitverlauf sind besonders bei nierentransplantierten Patienten bekannt. Diese Erfahrungen können als Prognosefaktoren für Patienten mit transplantierten Extremitäten verwendet werden. Die Überlebensrate transplantierte Nieren liegt innerhalb des ersten Jahres zwischen 80-90%, innerhalb der ersten fünf Jahre bei 70%, und die durchschnittliche maximale Transplantatlebensdauer beträgt 10-15 Jahre (11). Durch den Einsatz moderner immunsuppressiver Medikamente konnte die Häufigkeit von immunologischen Abstoßungsreaktionen reduziert werden. Zu den ersten zwei transplantierten Patienten sind innerhalb der ersten 18 Monate durchschnittlich drei therapiebedürftige Abstoßungsreaktionen dokumentiert (Tab. 5), welche eine Dosissteigerung der immunsuppressiven Medikamente im Rahmen eines stationären Aufenthaltes zwischen 14 Tagen und 2 Monaten erforderten. Ein weiterer Faktor für die Prognose nach Transplantationen ist die Patientencompliance. So ist die zuverlässige Medikamenteneinnahme nicht immer gewährleistet. In den USA wurden 180 nierentransplantierte Patienten zwischen 1993-1995 nachuntersucht. Nur 134 Patienten erschienen nach 6 Monaten zu einer Kontrolle. Die Untersuchung ergab, daß von den 134 Patienten nur zirka die Hälfte die Basismedikamente regelmäßig einnahm. Über 20% der Patienten nahmen ihre Medikation an 4 von 30 Tagen nicht ein. Siebzehn Patienten hatten ihr Organ verloren, fünf waren verstorben und weitere neunzehn mit Abstoßungsreaktionen waren zur Nachuntersuchung nicht erschienen (12). Das Problem der unzuverlässigen Medikamenteneinnahme entwickelte sich bei dem ersten handtransplantierten Patienten in Frankreich ebenfalls. Sein Transplantat wurde 27 Monate nach der Operation entfernt (5).



Abb. 1

Abb. 1 und 2: Patient (42 Jahre) mit beidseitiger Prothesenversorgung nach Unterarmamputation.



Abb. 2

Die dauerhafte Immunsuppression ist mit Spät komplikationen behaftet. In der Literatur sind Nebenwirkungen und deren Häufigkeit besonders bei nieren-transplantierten Patienten beschrieben. Die Basisimmunsuppression der ersten 4 unterarmtransplantierten Patienten entspricht der Medikation von nieren-transplantierten Patienten. Die abgeschwächte Immunlage begünstigt vor allem Infektionen wie Herpes und Pneumocystis carinii in 8-30% (13). Gastrointestinale Nebenwirkungen treten bei bis zu 60% der Patienten auf (14). Die Manifestation von Bluthochdruck, Diabetes mellitus und Fettstoffwechselstörungen betrifft 7-12% der Patienten (15). Eine Leukopenie wurde in 20-40% der Fälle beobachtet (16). Die Gefahr einer Tumorerkrankung liegt für das B-Zell-Lymphom bei 1-5% (17), maligne Hauttumoren treten bei 12% der Patienten nach 3 Jahren Immunsuppression und bis 40% nach 10 Jahren Immunsuppression (16, 18) auf.

#### Ethische Vertretbarkeit

Ein zentrales Thema der modernen Chirurgie ist die Frage nach der ethischen Vertretbarkeit einer technisch durchführbaren neuen Methode. Vor dem ersten humanen Einsatz sollten bestimmte Kriterien erfüllt sein: Die fundierte wissenschaftliche Aufarbeitung des Themas, das entsprechend vorbereitete und trainierte Team (field strength), der Ausschluß finanzieller Interessen und persönlichem Egoismus sowie Förderung einer öffentlichen Diskussion über Vorteile und Risiken der neuen Methode (19). Diese Entscheidungshilfen kamen aber im wesentlichen bei Erkrankungen zur Anwendung, für die mit Ausnahme der Innovationen kein echtes Alternativverfahren bestand. Die funktionelle Wertigkeit transplantierte Gliedmaßen im Vergleich zur Prothesenversorgung ist schwer vergleichbar, da die persönliche Adaption des Patienten an seine Prothese oder transplantierte Extremität über die Funktion entscheidet und individuell sehr starken Schwankungen unterliegt. So gibt es unter beiden Gruppen Patienten mit guten und schlechten Ergebnissen. Die Notwendigkeit einer lebenslangen immunsuppressiven Basistherapie erhöht die Häufigkeit des Auftretens von systemi-

schen Infektionen und maligner Tumoren und muß gegen den funktionellen und psychischen Nutzen der allogenen Handtransplantation abgewogen werden. So vertreten verschiedene Autoren den Standpunkt, daß eine Transplantation von Extremitäten ethisch nicht vertretbar ist, da es sich nicht um lebenswichtige Organe handelt (20, 21, 22). Bis zur möglichen kurzzeitigen immunsuppressiven Therapie trifft das uneingeschränkt für einseitigamputierte Patienten zu. Liegt aber eine beidseitige Amputation vor, ist die Behinderung deutlich ausgeprägter. Durch den kompletten Sensibilitätsverlust ist der Umgang mit den Prothesen erschwert, da diese häufig nicht selbständig gewechselt werden können. Aufgrunddessen wird von einigen Arbeitsgruppen die Transplantation bei beidseitigamputierten Patienten befürwortet (4). Ohne ethische Einwände wäre derzeit die Transplantation bei einem nierentransplantierten handamputierten Patienten möglich

#### Schlußfolgerung

Die allogene Extremitätentransplantation ist heute technisch durchführbar und bedingt eine lebenslange Immunsuppression. Die dadurch resultierenden gesundheitlichen Risiken verhindern die ethische Vertretbarkeit einer Transplantation bei den meisten Patienten nach Handamputationen. In Zukunft könnte durch die Optimierung und Reduzierung der Basisimmunsuppression das große Potential der Transplantationschirurgie für den Bereich der Extremitäten genutzt werden. Durch die Biotechnologie wäre auch eine Neuzüchtung von Organen und Körperabschnitten denkbar, wie es heute schon mit autologen Keratinozyten möglich ist. Allerdings ist auch die Prothesenversorgung noch nicht am Ende der Entwicklungsmöglichkeiten. Durch eine engere Zusammenarbeit zwischen Arzt und Prothesenbauer sind Verbesserungen wie die Sensibilitätsübertragung in Zukunft realisierbar.

#### Literatur

- (1) ATROSHI, I., ROSBERG, H.E.: Epidemiology of amputations and severe injuries of the hand. *Hand Clin.* 17 (3), 343-350 (2001)
- (2) ANDERSEN-RANBERG, F., EBSKOV, B.: Major upper extremity amputation in Denmark. *Acta Orthop. Scand.* 59 (3), 321-322 (1998)

- (3) GRAHAM, B., ADKINS, P., TSAI, T.M., FIRRELL, J., BREIDENBACH, W.: Major replantation versus revision Amputation and prosthetic fitting in the upper extremity: a late functional outcomes study. *J. Hand Surg.* 23A, 783-791 (1998)
- (4) PIZA, H.: Transplantation of hands in Innsbruck. *Wien. Klin. Wochenschr.* 7, 112 (13), 563-565 (2000)
- (5) DUBERNARD, J.M., OWEN, E.R., LANZETTA, M., HAKIM, N.: What is happening with hand transplants. *Lancet*, 26, 357 (9269), 1711-1712 (2001)
- (6) FRANCOIS, C.G., BREIDENBACH, W.C., MALDONADO, C., KAKOULIDIS, T.P., HODGES, A., DUBERNARD, J.M., OWEN, E., PEI, G., REN, X., BARKER, J.H.: Hand transplantation: comparisons and observations of the first four clinical cases. *Microsurgery* 20 (8), 360-371 (2000)
- (7) JONES, J.W. JR., USTUNER, E.T., ZDICHAVSKY, M., EDELSTEIN, J., REN, X., MALDONADO, C., RAY, M., JEVANS, A.W., BREIDENBACH, W.C., GRUBER, S.A., BARKER, J.H.: Long-term survival of an extremity composite tissue allograft with FK506-mycophenolate mofetil therapy. *Surgery* 126 (2), 384-388 (1999)
- (8) ZDICHAVSKY, M., JONES, J.W., USTUNER, E.T., REN, X., EDELSTEIN, J., MALDONADO, C., BREIDENBACH, W., GRUBER, S.A., RAY, M., BARKER, J.H.: Scoring of skin rejection in a swine composite tissue allograft model. *J. Surg. Res.* 85 (1), 1-8 (1999)
- (9) USTUNER, E.T., ZDICHAVSKY, M., REN, X., EDELSTEIN, J., MALDONADO, C., RAY, M., JEVANS, A.W., BREIDENBACH, W.C., GRUBER, S.A., BARKER, J.H., JONES, J.W.: Long-term composite tissue allograft survival in a porcine model with cyclosporine/mycophenolate mofetil therapy. *Transplantation*, 27, 66 (12), 1581-1587 (1998)
- (10) NORTON, J.A., BOLLINGER, R.R., CHANG, A.E., LOWRY, S.F., MULVIHILL, S.J., PASS, H.I., THOMPSON, R.W.: Immunology of Transplantation Chapter 62, 1418-1421. In: *Surgery, Basic Science and clinical Evidence.* Springer (2001)
- (11) POHANKA, E.: Chancen und Aussichten einer Nierentransplantation. tpi transplantat information, letzte Aktualisierung 18.06.1997 <http://www.tpiweb.com>
- (12) NEVINS, T.E., KRUSE, L., SKEANS, M.A., THOMAS, W.: The natural history of azathioprine compliance after renal transplantation. *Kidney Int.* 60 (4), 1565-1570 (2001)
- (13) DAOUD, A.J., SCHROEDER, T.J., SHAH, M., HARIHARAN, S., PEDDI, V.R., WEISKITTEL, P., FIRST, M.R.: A comparison of the safety and efficacy of mycophenolate mofetil, prednisone and cyclosporine and mycophenolate mofetil, and prednisone and tacrolimus. *Transplant. Proc.* 30 (8), 4079-4081 (1998)
- (14) STRATTA, R.J.: for the FK/MMF Multi-Center Study Group. Simultaneous use of tacrolimus and mycophenolate mofetil in combined pancreas-kidney transport recipients: a multi-center report. *Transplant. Proc.* 29, 654-655 (1997)

- (15) MILLER, J.: for the FK/MMF Dose-Ranging Kidney Transplant Study Group. Tacrolimus and mycophenolate mofetil in renal transplant recipients: one year results of a multicenter, randomized dose ranging trial. *Transplant. Proc.* 31, 276-277 (1999)
- (16) MATHEW, T.H.: A blinded, long-term, randomized multicenter study of mycophenolate mofetil in cadaveric renal transplantation: results at three years. *Tricontinental Mycophenolate Mofetil Renal Transplantation Study Group. Transplantation* 15, 65 (11), 1450-1454 (1998)
- (17) OPELZ, G., HENDERSON, R.: Incidence of non-Hodgkin lymphoma in kidney and heart transplant recipients. *Lancet* 18-25, 342, 1514-1516 (1993)
- (18) DIGIOVANNA, J.J.: Posttransplantation skin cancer: scope of the problem, management, and role for systemic retinoid chemoprevention. *Transplant. Proc.* 30 (6), 2771-2775, discussion 2776-2778 (1998)
- (19) MOORE, F.D.: Three ethical revolutions: ancient assumptions remodeled under pressure of transplantation. *Transplant Proc.* 20 (1 Suppl. 1), 1061-1067 (1988)
- (20) SILISKI, J.M., GREEN, C.J.: More on Cosmos and Damian. *N. Engl. J. Med.* 23, 307 (26), 1642 (1982)
- (21) MURAMATSU, K., DOI, K., KAWAI, S.: Limb allotransplantation in rats: combined immunosuppression by FK-506 and 15-deoxyspergualin. *J. Hand Surg. [Am.]*, 24 (3), 586-593 (1999)
- (22) DEILER, S., STOCK, W.: Allogenic hand transplantation. A case report of the first 6 months. *Unfallchirurg* 102 (9), 749-750 (1999)

**Korrespondenzanschrift:**

Dr. T. Ebinger  
Abteilung für Unfallchirurgie,  
Hand-, Plastische und Wiederher-  
stellungschirurgie, Universitätsklinik Ulm  
Steinhoevelstrasse 9, 89075 Ulm

## Transpalatinale Distraction als Alternative zur forcierten Gaumennahterweiterung - ein Fallbericht -

Chr. ZAHL • K.L. GERLACH

Klinik für Mund-, Kiefer- und Gesichtschirurgie, Otto-von-Guericke-Universität Magdeburg

**Zusammenfassung**

*Es wird ein Verfahren vorgestellt, bei dem die Anwendung eines neu entwickelten Palatinaldistraktors in kurzer Zeit bei Oberkieferkompressionen (Schmalkiefer) eine transversale Dehnung des Oberkiefers ermöglicht. Nach Osteotomie des harten Gaumens parallel zur Sutura palatina mediana sowie der faciaen Kieferhöhlenwände erlaubte nach der Fixierung des Distraktors dieser eine Nachentwicklung in der Transversalen um 7,5 mm innerhalb von 3 Wochen. Innerhalb der dreimonatigen Retentionsphase konnte bereits mit der kieferorthopädischen Multibandbehandlung zur Ausformung der Zahnbögen begonnen werden.*

**Einleitung**

Während bis zum Abschluß des 13. Lebensjahres bei Patienten mit Oberkieferkompressionen (Schmalkiefer) eine Gaumennahterweiterung und Dehnung des Oberkiefers mit konventionellen Dehnapparaturen erreicht werden kann, ist dies bei Erwachsenen nur in einem sehr eingeschränkten Ausmaß möglich. Unerwünschte Resultate sind dabei oft nach bukkal gerichtete Zahnkippen der Molaren und Prämolaren, Wurzel- und Knochenresorptionen mit Fenestra-

tionen des Alveolarfortsatzes und Gingivarezessionen (HAAS, 1965, WERTZ, 1970). KENNEDY et al. (1976) konnten zeigen, daß nach einer lateralen Osteotomie der Maxilla in Kombination mit einer Osteotomie der Fissura pterygopalatina sowie der medianen Gaumensutur eine nachfolgende Dehnung in der Transversalen nach Applikation einer Dehnapparatur möglich ist. Unter anderem berichteten LEHMANN et al. (1984), NEUBERT et al. (1989), und FELLER et al. (1998) über gute Ergebnisse nach Durchführung einer modifizierten LEFORT-I-Osteotomie mit und ohne Osteotomie der palatinalen Sutur und Anwendung einer Dehnapparatur, die an den Zähnen fixiert wurde. Eine Alternative dazu stellt die körperliche Bewegung der Oberkieferhälften durch eine an den Gaumenbeinen fixierte Distractionsapparatur dar, wie dies bereits von MOMMAERTS (1999) beschrieben wurde.

Es wird die Anwendung eines neu entwickelten Palatinaldistraktors beschrieben, der erstmals bei einem 25jährigen Patienten mit Schmalkiefer des Oberkiefers angewendet wurde, bei dem bereits mehrere Versuche der konventionellen kieferorthopädischen Gaumennahterweiterung fehlschlugen.

**Material und Methode**

Zur vorgesehenen Dehnung des Gaumens wurde ein Palatinaldistraktor entwickelt, dessen zylinderförmiger Korpus eine Länge von 24 mm aufweist. Im Inneren des Zylinders befindet sich ein Winkelgetriebe mit einer zentralen Achse und gegenläufiger Gewindesteigung. An beiden Anfängen ist ein abgewinkelter Steg mit Gewinde lokalisiert, der wiederum mit zwei zum Korpus im rechten Winkel stehenden 0,5 mm dicken 4-Loch-Miniplatten verbunden ist. Die Höhe des Steges (5 mm) entspricht der erwarteten Dicke der Schleimhaut. Für die erforderliche Länge des Distractionskörpers wurden zuvor Messung der Gaumenweite anhand eines Situationsmodells des Patienten vorgenommen. Die Aktivierung des Distraktors erfolgte an dessen Vorderseite durch einen Schraubendreher mit Innensechskant. Eine Umdrehung von 360° entsprach dabei jeweils 0,2 mm Distractionsweg.

Nach paramarginaler Schnittführung von regio 16 - 26 in Intubationsnarkose erfolgte die laterale Osteotomie von der Apertura piriformis bis zur Fissura pterygopalatina mit einer oszillierenden Mikrostichsäge. Die Fissura pterygopalatina wurde beidseits mit einem Meißel



osteotomiert. Eine zusätzliche Osteotomie wurde im Bereich der Apertura piriformis zwischen den Wurzeln der mittleren Schneidezähne vorgenommen, ohne daß dabei das Foramen incisivum erreicht wurde. Nach paramedianer Inzision der Gaumenschleimhaut und deren jeweiliger Lateralmobilisation erfolgte eine weitere Osteotomie beidseits der Sutura palatina mediana. Anschließend wurde der Distraktor an den Gaumen

angepaßt, so daß die Zylinderenden jeweils zwischen dem 2. Prämolaren und 1. Molaren lokalisiert waren. Eine Fixierung erfolgte mittels 5 mm langer selbstschneidender Schrauben. Vor dem Wundverschluß wurde eine probatorische Aktivierung des Distraktors vorgenommen. Nach Ausbildung eines minimalen Diastemas zwischen den mittleren Inzisivi wurde die Schraube wieder in Ausgangsposition zurückgedreht.

**Ergebnis**

Der Eingriff selbst sowie die postoperative Phase verliefen ohne Komplikationen. Mit Hilfe einer von 1 - 10 reichenden visuellen Analogskala wurde das postoperative subjektive Schmerzempfinden des Patienten überprüft. Bereits ab dem 3. postoperativen Tag trat kein Wert über 2 auf der Skala auf. Bis dahin konnte mit der Applikation von 3 x täglich 500 mg Paracetamol Tabletten Schmerzfreiheit erreicht werden. 7 Tage später, nach abgeschlossener Wundheilung wurde jeweils morgens und abends der Distraktor mit einer Umdrehung aktiviert, so daß insgesamt 0,4 mm Distraktionsweg festzustellen waren. Die tägliche Aktivierung wurde vom Patienten nach einer Eingewöhnungszeit selbsttätig vorgenommen.

Nach 3 Wochen Distraktionsphase war die vom Kieferorthopäden erwünschte und nötige Distanz zur transversalen Nachentwicklung des Oberkiefers sowie die Überstellung der Oberkieferzähne erreicht worden. Die vordere Zahnbogenbreite konnte 8 mm, die hintere Zahnbogenbreite 7,5 mm und die interkanine Distanz um 8 mm vergrößert werden.

Drei Wochen postoperativ wurde mit der kieferorthopädischen Behandlung des Oberkiefers (Multibandbehandlung) begonnen. 4 Monate nach Behandlungsbeginn wurde der Distraktor operativ entfernt. Dabei konnte eine vollständige Verknöcherung des harten Gaumens beobachtet werden. Die kieferorthopädische Behandlung war zu diesem Zeitpunkt bereits weitestgehend abgeschlossen. Ein Rezidiv war während der 11monatigen Nachbeobachtungsperiode nicht festzustellen.

**Diskussion und Schlußfolgerung**

Die forcierte Gaumennahterweiterung mittels an den Seitenzähnen fixierten Dehnapparaturen und Osteotomie der seitlichen Kieferhöhlenwände sowie ggf. der Sutura palatina mediana stellt zur Behandlung skelettal bedingter Oberkieferkompressionen bei Erwachsenen eine etablierte Behandlungsmethode dar (7, 1, 2, 4). Allerdings sind bei Anwendung dieser Methode auch verschiedene Komplikationen wie Devitalisierungen und Extrusionen der Zähne, an denen die Dehnapparat

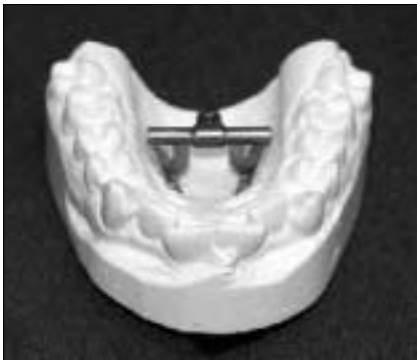

Abb. 1: Palatinaldistraktor am Gipsmodell.

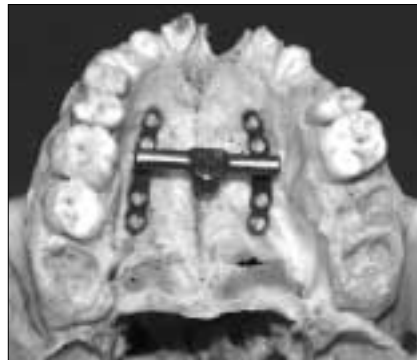


Abb. 2: Palatinaldistraktor an einem humanen Schädel.

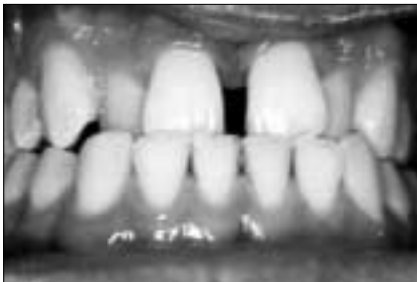

Abb. 3: Diastema nach 1,5 Wochen Distraction.

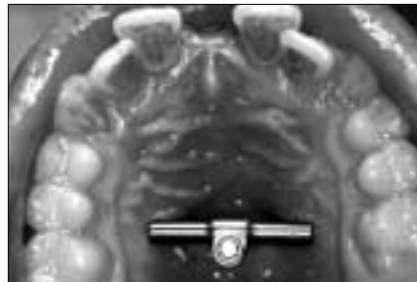


Abb. 4: Situation nach 3 Wochen Distraction.

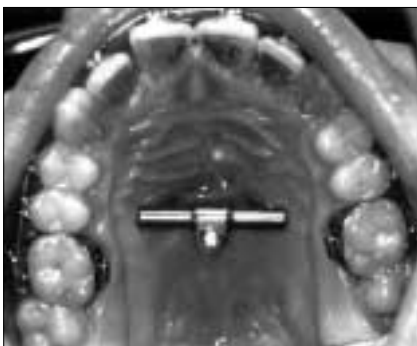

Abb. 5: Lückenschluß und Ausformung des Zahnbogens am Ende der Retentionsphase (4 Monate postoperativ).

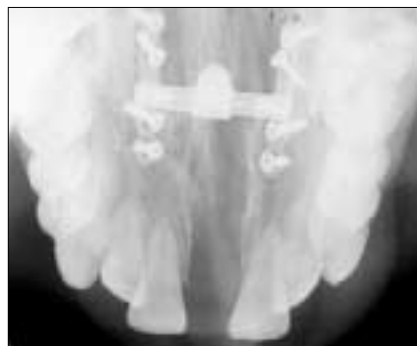

Abb. 6: Oberkieferaufbißaufnahme 4 Wochen postoperativ.

wurde (2), Gingivarezessionen (7) und auch Alveolarfortsatzfrakturen (1) beschrieben worden, die bei der körperlichen Dehnung des Oberkiefers durch den Palatinaldistraktor auszuschließen sind. Die Oberkieferhälften können sicher und körperlich bewegt werden, ohne daß dabei die für die Dehnung nötigen Kräfte in den dentoalveolären Zahnhalteapparat eingeleitet werden. Da keine Zähne zur Verankerung der Apparatur benötigt werden, kann eine begleitende Multibandbehandlung zur Ausformung des Oberkieferzahnbogens nach Erreichen der transversalen Weite und im Verlauf der sonst nicht nutzbaren Retentionsphase erfolgen. Einen besonderen Vorteil der angewendeten Methode sehen wir darin, daß bereits 3 Wochen nach Therapiebeginn die nötige transversale Weite erreicht ist, während bei der chirurgischen forcierten Gaumennahtsprengung mit an den Zähnen fixierten Apparaturen dafür ein Zeitraum von 5 - 12 Wochen für die reine Dehnung und 3 - 6 Monate für die Retention angegeben wird (7, 1).

Der reduzierte Zeitaufwand der angewandten Distraktionsmethode schlägt sich in einer Verkürzung der Gesamtbehandlungszeit um fast ein Jahr nieder.

Wir sehen in der Anwendung dieses Palatinaldistraktors ein sicheres und risikoarmes Verfahren, mit einem hohen Tragekomfort für den Patienten, geringen postoperativen Schmerzen und einfacher manueller Betätigung der Dehnschraube.

Eine Anwendung bei erwachsenen Patienten mit skelettal bedingtem zirkulärem Kreuzbiß und Schmalkiefer wird nicht zuletzt wegen der im Vergleich zu bekannten anderen Methoden verkürzten Behandlungsdauer empfohlen.

#### Literatur

- (1) FELLER, K.-U., HERZMANN, K., SCHIMMING, R., ECKELT, U.: Gaumennahtsprengung nach Glassmann. *Mund-Kiefer-Gesichts-Chir.* 2, 26-29 (1998)
- (2) GLASSMANN, A.S., NAHIGIAN, S.J., MEDWAY, J.M., ARONOWITZ, H.I.: Conservative surgical orthodontic adult rapid palatal expansion: sixteen cases. *Am. J. Orthod. Dentofacial Orthop.* 86, 207-213 (1984)

- (3) HAAS, A.J.: The treatment of maxillary deficiency by opening the midpalatal suture. *Angle Orthod.* 35, 200 (1965)
- (4) KENNEDY, J.W., BELL, W.H., KIMBROUGH, O.L., JAMES, W.B.: Osteotomy as an adjunct to rapid maxillary expansion. *Am. J. Orthod. Dentofacial Orthop.* 70, 123-137 (1976)
- (5) LEHMANN, J.A., HAAS, A.J., HAAS, D.G.: Surgical orthodontic correction of transverse maxillary deficiency: A simplified approach. *Plast. Reconstruct. Surg.* 73, 62 (1984)
- (6) MOMMAERTS, M.Y.: Transpalatal distraction as a method of maxillary expansion. *British J. Oral Maxillofac. Surg.* 37, 268-271 (1999)
- (7) NEUBERT, J., SOMSIRI, S., HOWALDT, H.-P., BITTER, K.: Die operative Gaumennahtweiterung durch eine modifizierte Le-Fort-I-Osteotomie. *Dtsch. Z. Mund-Kiefer-Gesichts-Chir.* 13, 57-64 (1989)
- (8) WERTZ, R.A.: Skeletal and dental changes accompanying rapid midpalatal opening. *Am J. Orthod.* 58, 41 (1970)

#### Korrespondenzanschrift:

*Christian Zahl  
Klinik für Mund-, Kiefer- und Gesichtschirurgie, Otto-von-Guericke-Universität  
Magdeburg  
Leipziger Straße 44, 39120 Magdeburg*

## Audiologische Rehabilitation der traumatischen Ertaubung mit einem Cochlear Implant

P.R. ISSING • B. SCHWAB • A. BÜCHNER • R. HEERMANN • A. ANSARI • Th. LENARZ  
Klinik für HNO-Heilkunde, Medizinische Hochschule Hannover

### 1. Einführung

Stumpfe Schädelhirntraumata können unter anderem auch zu Läsionen der Otobasis und damit des Hörorgans führen. Neben den Frakturen, die schematisch in Felsenbeinlängs- und -querfrakturen unterschieden werden, kann es über eine Contusio labyrinthi zu einem unter Umständen kompletten Ausfall des Innenohres und des Vestibularapparates kommen. In unterschiedlichem Anteil findet sich noch eine Fazialisparese. Stehen klinisch initial oft die neuro- und unfallchirurgischen Verletzungen im Vordergrund, sollte die HNO-ärztliche Diagnostik zur Evaluation der Funktionen des N. facialis und des Ohres nicht versäumt werden.

Dies ist um so wichtiger, als bei beidseitigem, traumatischem Ausfall der Innenohrfunktion diese, zumindest teilweise, durch ein Cochlear Implant ersetzt werden kann (1, 4).

Das Cochlear Implant besteht aus dem externen Teil mit Sprachprozessor, Mikrofon und Batterien sowie dem implantierbaren Empfänger mit dem Elektrodenträger. Das Signal wird dabei transkutan vom Transmitter auf den Empfänger übertragen. Das sog. Head-Set wird in der Regel durch einen Magneten über dem Empfänger gehalten. Der mehrkanalige Elektrodenträger wird in die Scala tympani der Cochlea inseriert und reizt die intakten Ganglienzellen des Hörnerven (2). Der Hörnerv und die

weiteren Stationen der zentralen Hörbahn müssen also intakt sein, was gerade bei Patienten nach Schädelhirntraumata abgeklärt werden muß. Die pädagogische Rehabilitation nach Versorgung mit einem Cochlear Implant setzt eine entsprechende intellektuelle Eignung und persönliche Motivation voraus, um zu einem individuell optimalen Resultat zu gelangen (1, 4). Hier kann unter Umständen gerade bei diesen Patienten ein Hindernis vorliegen, was präoperativ evaluiert werden muß.

### 2. Material und Methoden

Die Untersuchung basiert auf der retrospektiven Analyse der Patientenakten der HNO-Klinik der Medizinischen

Hochschule Hannover sowie auf der Befragung der Patienten mit Hilfe eines standardisierten Fragebogens. In die Untersuchung wurden CI-Patienten mit einer traumatischen Genese ihrer Ertaubung aufgenommen. Besonderes Augenmerk wurde auf die Ätiologie sowie die Ergebnisse der bildgebenden Diagnostik gerichtet. Präoperativ wurde grundsätzlich eine hochauflösende Computertomographie der Felsenbeine (Abb. 1a u.

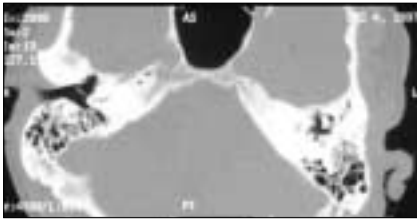


Abb. 1a: Darstellung einer Fraktur durch das Promontorium auf der rechten Seite. Das Lumen der Scala tympani apikal der Fraktur ist nach dem CT-Befund nicht tangiert.

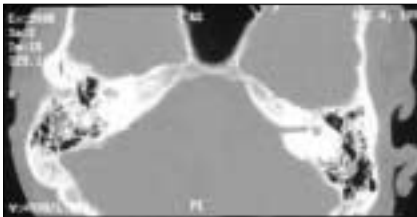


Abb. 1b: Pyramidenquerfraktur links bei demselben Patienten wie in Abb. 1a. Die Cochlea selbst läßt sich auf dieser Schicht nicht sicher hinsichtlich ihrer Binnenräume beurteilen. Daher besteht die Indikation zur MRT.

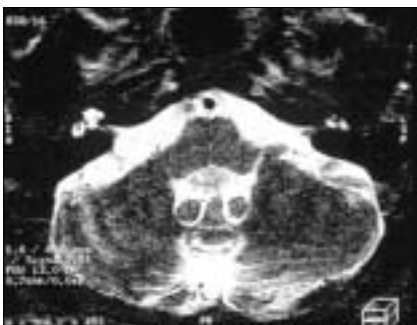

Abb. 1c: Die MRT des Patienten aus Abb. 1a u. b zeigt in der T2-Wichtung ein normales Flüssigkeitssignal der rechten Cochlea, während dieses auf der linken Seite deutlich reduziert ist und damit eine Teilobliteration vermuten läßt.

b) und bei Nachweis einer Fraktur eine Magnetresonanztomographie (Abb. 1c) in der Abteilung für Neuroradiologie durchgeführt (Dir. Prof. Dr. H. BECKER). Dies hat unmittelbare Bedeutung für die Auswahl der zu implantierenden Seite. Neben der konventionellen audiologischen Testung wurde die funktionelle Integrität des N. cochlearis und der zentralen Hörbahn durch einen subjektiven Promontorialtest überprüft. Dies ist bei Patienten mit Z. n. Schädelhirntrauma besonders wichtig, da wegen der Ertaubungsursache zumindest auch mit zentralen Begleitverletzungen gerechnet werden muß. Gegebenenfalls erfolgte eine neurologische Zusatzuntersuchung. Die audiologische Testung erfolgte postoperativ nach einem ebenfalls standardisiertem Vorgehen im Rahmen der üblichen Nachbetreuung der Patienten. Wegen teilweiser zu kurzer Rehabilitationsdauer liegen nicht bei allen CI-Trägern sämtliche Testergebnisse vor.

### 3. Ergebnisse

Zwischen 1987 und 2001 wurden insgesamt 48 Patienten mit einer traumatisch bedingten Ertaubung bei einem Durchschnittsalter von 43,7 (20 bis 80) Jahren mit einem CI versorgt. Der Anteil am gesamten Patientengut von über 2100 ist quantitativ gering. Damit werden im Schnitt vorwiegend jüngere Menschen aus meist völliger Gesundheit heraus betroffen. Bei den Patienten handelte es sich um 37 Männer und 11 Frauen, die alle ausnahmslos postlingual ertaubt waren. Es wurden verschiedene Implantattypen der Fa. Advanced Bionics und Cochlear eingesetzt. Abhängig war die Entscheidung zum einen von den persönlichen Präferenzen des jeweiligen Patienten, aber auch vom Zustand der Scala tympani. In den Anfangsjahren der CI-Chirurgie in Hannover wurde bei 2 Patienten mit einer Obliteration der Scala tympani ein extracochleäres CI verwendet. Mit zunehmender Erfahrung wurde in derartigen Situationen bei Obliteration primär versucht, die basale Windung freizubohren und einen konventionellen Elektrodenträger einzubringen (Abb. 1d-f). Bei zwei weiteren Patienten gelang dies nicht, weshalb ein sog. double array der Firma Nucleus zum Einsatz kam: hier wird je ein gekürzter Elektrodenträger mit vermin-

derter Anzahl von Einzelelektroden zum einen in die Scala tympani der basalen Windung, zum anderen nach Entfernung des Amboß und zusätzlicher Cochleostomie knapp unterhalb des Processus cochleariformis in die 2. Windung inseriert. Insgesamt resultiert durch dieses Vorgehen eine gegenüber einem nur inkomplett eingeführten Einzelelektrodenträger eine höhere Anzahl aktiver Elektroden mit intracochleärer Lage.

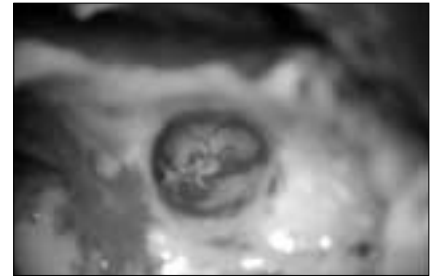


Abb. 1d: Intraoperative Darstellung des Promontoriums bei Z. n. Fraktur (Pat. aus Abb. 1a). Die verhellte Bruchlinie zieht von der eben erkennbaren Stapediussehne am linken Rand der posterioren Tympanotomie bis zur Nische des runden Fensters.

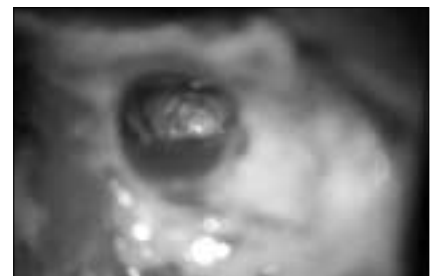

Abb. 1e: Nach Cochleostomie findet sich im basalen Teil der Scala tympani neugebildeter, weißlicher Knochen.

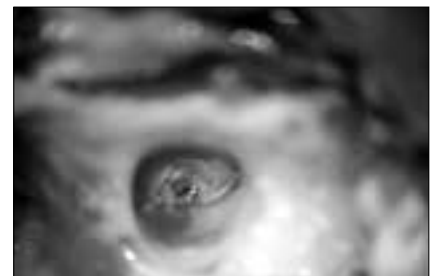

Abb. 1f: Nach weiterem Bohren läßt sich ein freies Lumen der Scala tympani der basalen Windung darstellen und die Elektrode problemlos inserieren.

Ein komplexes chirurgisches Vorgehen war bei 4 Patienten notwendig, bei denen sich im Anschluß an eine Felsenbeinfraktur ein traumatisches Cholesteatom entwickelt hatte. Um diese Patienten mit einem Cochlear Implant zu versorgen, erfolgte nach Entfernung des Cholesteatoms eine subtotale Petroskтомie, ein blindsackähnlicher Ver-

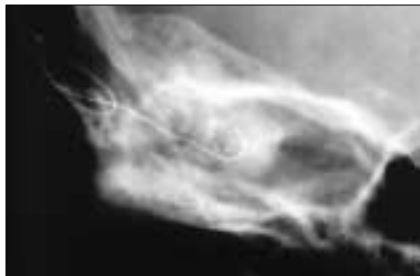

Abb. 1g: Postoperatives Röntgenbild im transorbitalen Strahlengang mit normaler Elektrodeninsertion der Clarion-Elektrode.

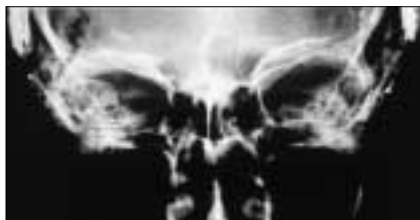

Abb 2: Intraorbitale Vergleichsaufnahme des Patienten mit z. n. beidseitiger Pyramidenfraktur und bilateraler Implantation. Die Elektrode ließ sich nur unwesentlich über die Frakturstelle weiter nach apikal schieben.

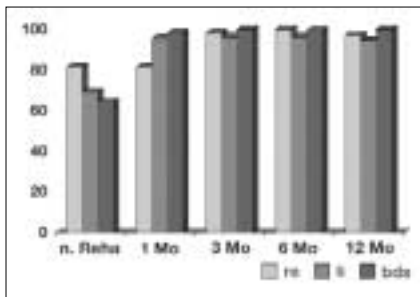


Abb. 3: HSM-Satztest.

Abb. 3, 4: Sprachtestergebnisse des bilateral implantierten Patienten. Die y-Achse zeigt die Größe der richtigen Antworten in Prozent. Die x-Achse gibt die Zeitdauer der Benutzungsdauer in Monaten an: Der erste Wert repräsentiert die Ergebnisse nach der Erstanpassung, der zweite 1 Monat später usw. Die jeweilige linke Säule gibt die Resultate der Nutzung nur des CI auf der rechten Seite, die mittlere Säule auf der linken Seite und die rechte bei beidohriger Nutzung an.

schluß des äußeren Gehörganges und nach Elektrodeninsertion eine Obliteration der ausgebohrten Mastoidhöhle und des Mittelohres mit Fett von der Bauchwand nach Verschuß des tympanalen Tubenostiums. Diese Technik ermöglicht eine komplette Ausschaltung des Krankheitsprozesses verbunden mit einer Abschottung und damit Sicherung des Cochlear Implants (3).

Bei einem jungen Patienten mit einer akuten beidseitigen Ertaubung nach Pyramidenquerfraktur auf beiden Seiten wurde eine bilaterale CI-Versorgung ca. 6 Wochen nach dem Trauma durchgeführt. Intraoperativ war die Scala tympani cochleostomienah frei; nach Insertion der aktiven Elektroden des Nucleus-Elektrodenträgers war ein Widerstand bei dem Versuch der tieferen Insertion auch der Blindringe in die Cochlea zu spüren. Dies muß als Zeichen einer beginnenden Fibrosierung bzw. Obliteration der Schnecke als Reaktion auf die Fraktur gewertet werden (Abb. 2). Die Sprachtestergebnisse dieses Patienten waren ausgezeichnet: Bereits nach 3 Monaten nach Erstanpassung konnte der Patient mit beiden Implantaten 100% der Aufgaben im HSM-Test richtig lösen. Bei den schwieriger zu verstehenden Einsilbern erreichte er nach dieser kurzen Rehabilitationsphase eine Quote von ca. 90% (Abb. 3 und 4). Zusammenfassend läßt sich feststellen, daß gute subjektive Resultate nach Cochlear Implant-Versorgung auch bei traumatischer Ertaubung erreicht werden können. Die Ätiologie der Surditäs

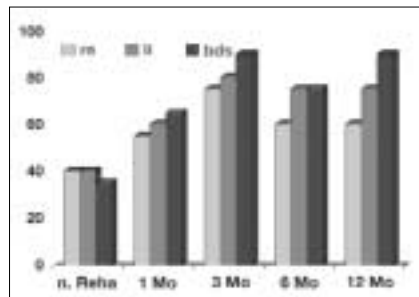


Abb. 4: Einsilber-Test.

macht wegen der Gefahr einer Obliteration eine subtile bildgebende Diagnostik notwendig, um die optimale Seite zu implantieren. Bei akuter beidseitiger Ertaubung sollte die Möglichkeit der bilateralen Versorgung mit einem Cochlear Implant zügig erwogen werden, um der potentiellen Obliteration zuvor zu kommen (6).

### Danksagung

Herrn Prof. Dr. H. BECKER, Direktor der Abteilung für Neuroradiologie der Medizinischen Hochschule Hannover, sei für die gute Zusammenarbeit und Überlassung des Bildmaterials herzlich gedankt.

### Literatur

- (1) CLARK, G.M., COWAN, R.S.C., DOWELL, R.C.: Cochlear implantation for infants and children. Singular Publishing Group, Inc., San Diego, London (1997)
- (2) ISSING, P.R.: Experimentelle Untersuchungen zur Auswirkung elektrischer Stimulation auf das Innenohr. Habilitationsschrift, Hannover (1997)
- (3) ISSING, P.R., SCHÖNERMARK, M.P., KEMPF, ERNST, A., LENARZ, TH.: Cochlear Implantation in patients with chronic otitis: indications for subtotal petrosotomy and obliteration of the middle ear. Skull Base Surgery 8, 127-131 (1998)
- (4) LENARZ, T.: Cochlea-Implantat. Springer, Berlin, Heidelberg, New York (1998)
- (5) LENARZ, TH., LESINSKI-SCHIEDAT, A., WEBER, B.P., ISSING, P.R., FROHNE, C., BÜCHNER, A., BATTMER, R.D., PARKER, J., WALLENBERG E. v.: The Nucleus Double Array Cochlear implant: A new concept for the obliterated cochlea. Otolaryngology & Neurotology 22, 24-32 (2001)
- (6) SCHÖN, F., MÜLLER, J., HELMS, J.: Results after bilateral cochlear implantation. Laryngo-Rhino-Otol. 79, 283 (2000)

### Korrespondenzanschrift:

Priv.-Doz. Dr. Peter R. Issing  
 Klinik für HNO-Heilkunde,  
 Medizinische Hochschule Hannover  
 Carl-Neuberg-Straße 1, 30625 Hannover  
 Tel.: (0511) 5326564  
 Fax: (0511) 5325558  
 e-mail: issing@hno.mh-hannover.de

# Experimentelle und klinische Ergebnisse mit einem neuen Cyanoacrylat-Hautkleber (Dermabond®)

A. NITSCH<sup>1)</sup> • A.J. PATYK<sup>2)</sup> • H. VISSER<sup>3)</sup> • P. SCHWARTZ<sup>4)</sup> • D. HEINEMANN<sup>5)</sup> • H.-A. MERTEN<sup>1)</sup>

<sup>1)</sup> Abteilung Mund-, Kiefer- und Gesichtschirurgie, Zentrum Zahn-, Mund- und Kieferheilkunde, Georg-August-Universität Göttingen

<sup>2)</sup> Abteilung Prothetik, Zentrum Zahn-, Mund- und Kieferheilkunde, Georg-August-Universität Göttingen

<sup>3)</sup> Abteilung für Zahnerhaltung, Präventive Zahnheilkunde und Parodontologie, Zentrum Zahn-, Mund- und Kieferheilkunde, Georg-August-Universität Göttingen

<sup>4)</sup> Zentrum Anatomie, Georg-August-Universität Göttingen

<sup>5)</sup> Zentrum Kinderheilkunde, Georg-August-Universität Göttingen

## Einleitung

Kurzkettige Cyanoacrylate werden seit Jahrzehnten zum Hautwundverschluss verwendet. Mit einem *neuen, längerkettigen Octyl-2-Cyanoacrylat* (Dermabond®, Ethicon, Hamburg) soll eine weitere Optimierung der Gewebeerträglichkeit bei gleichzeitiger Zunahme der Stabilität um das 3fache gegenüber *kurzkettigen* Cyanoacrylaten erreicht werden (6). Bei der chemischen Reaktion zur Aushärtung des Klebers handelt es sich um eine durch Anionen induzierte, exotherme Polymerisation (Abb. 1, 2). Die im Einmal-Applikator enthaltenen Octyl-2-Cyanoacrylat-Monomere reagieren auf den spaltfrei adaptierten Wundrändern mit Anionen, wie z. B. Wasser und Alkohol, zu einem Polymer.

## Fragestellung

Mit der vorliegenden Untersuchung sollen drei Themenbereiche abgehandelt werden:

### 1. Zellkulturelle Untersuchungen

Es gilt zu klären, ob eine Zytotoxizität des längerkettigen Hautklebers Derma-

bond® (Octyl-2-Cyanoacrylat) vorliegt und wie diese im Vergleich zu den beiden kurzkettigen Klebern Epiglu® (Ethyl-2-Cyanoacrylat, Meyer-Haake, Oberursel) und Histoacryl® (Butyl-2-Cyanoacrylat, Braun, Melsungen) zu bewerten ist. Mit Hilfe des Agar-Diffusionstests und des MTT- (3-[4,5-dimethyl-thiazol-2-yl]-2,5-diphenyltetrazoliumbromid) Tests sowie zweier verschiedener Zelllinien sollen die zytotoxischen Eigenschaften dieser Kleber vergleichend untersucht werden.

### 2. Tierexperimentelle Untersuchungen

Mit tierexperimentellen Untersuchungen an Gewebeproben adulter Göttinger Miniaturschweine soll der Einfluß des neuen Hautklebers Dermabond® auf die Wundheilung in rasterelektronenmikroskopischen Untersuchungen beurteilt werden.

Reißfestigkeitsuntersuchungen an *geklebten* und *genähten* Wundverschlüssen sollen in einer Zeitreihe der Wundheilung Aufschluß über die mechanische Belastbarkeit geben. Abgerundet wird dieser Komplex mit einer Untersu-

chung über die Reißfestigkeit des Dermabond®-Klebers mit einem von uns erstmals entwickelten Kupfer-Stift-Test.

### 3. Klinische Untersuchungen

Klinische Untersuchungen an Patienten mit geklebten und genähten Hautwundverschlüssen nach kieferchirurgischen Tumoreingriffen sollen einem ästhetischen Vergleich unterzogen werden.

### Material und Methode

In zellkulturellen Untersuchungen werden die Biokompatibilität von Dermabond® im Vergleich zu den kurzkettigen Cyanoacrylaten Histoacryl® (Butyl-2-Cyanoacrylat, Braun, Melsungen) und Epiglu® (Ethyl-2-Cyanoacrylat, Meyer-Haake, Oberursel) überprüft. Anwendung finden der Agar-Diffusions- und MTT-Test.

Der Agardiffusionstest (3) ist ein indirekter Test, da zwischen den verwendeten Zellen und den einseitig mit den jeweiligen Klebern beschichteten Glasprüfkörpern der Agar als Diffusionsbarriere steht. Nach 24stündiger Inkubationszeit wird das toxische Verhalten

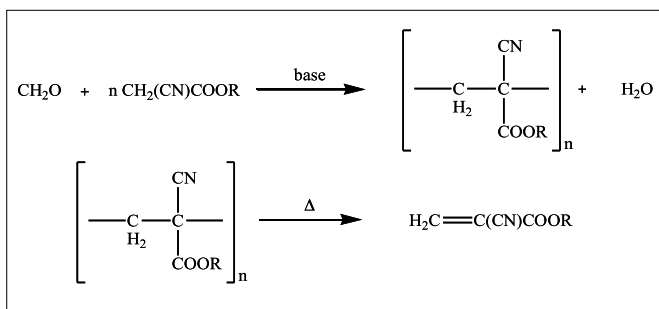


Abb. 1: In einer Kondensationsreaktion aus Formaldehyd und Alkyl-Cyanoacetat entstehen Poly-Alkyl-Cyanoacrylate (aus COOVER et al. 1959, S. 414). Letztere werden durch eine sich anschließende Depolymerisation in Alkyl-2-Cyanoacrylate überführt.

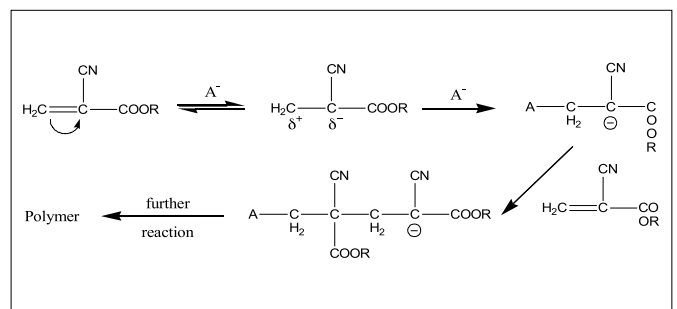


Abb. 2: Polymerisation eines Cyanoacrylat-Monomers (aus COOVER et al. 1959, S. 414).

des jeweiligen Klebers als Hemmhofdurchmesser (mm) um die Prüfkörper von Zellkulturen ermittelt. Beim MTT-Test (5) werden Klebereluate, die sieben Tage im Medium auf einem Horizontal-schüttler inkubierten, für 72 Stunden mit den ausgesäten Zellen vereinigt. Danach wird eine Extinktionsmessung im Plattenphotometer mit MTT-Lösung durchgeführt. Bei den Zytotoxizitätstests kommen zwei Zelllinien zum Einsatz: HEp2- und L-929-Zellen, wobei es sich bei den HEp2-Zellen um humane Larynx-Karzinom-Zellen und bei den L-929-Zellen um Mäusefibroblasten aus der Lunge handelt.

Mit tierexperimentellen Untersuchungen an Hautstreifen der Größe 6,4 x 0,4 cm von Göttinger Miniaturschweinen mit verschiedenen Standzeiten wird ein Reißfestigkeitsvergleich genähter und geklebter Hautareale durchgeführt, um einen Wundfestigkeitsvergleich zwischen beiden Arten des Wundverschlusses zu erzielen. An diesen Geweben werden außerdem rasterelektronenmikroskopische Untersuchungen der Wundverschlüsse durchgeführt. Daneben gibt ein selbstentwickelter Kupfer-Stift-Test Aufschluß über die in-vitro Abzugskräfte von Ethyl-, Butyl- und Octyl-2-Cyanoacrylat-Polymeren. Für die Versuchsdurchführung werden Kupferstifte verwendet, da auf der Oberfläche von Kupfer bei längerfristiger Einwirkung von Luftfeuchtigkeit sowie unter Einwirkung von Kohlendioxid und Schwefeldioxid ein graugrüner, schützender Überzug („Patina“) entsteht. Patina besteht aus basischem Kupfer (II)-carbonat, basischem Kupfer (II)-sulfat, oder basischem Kupfer (II)-chlorid (9). Diese, auf der Oberfläche stets vorhandenen, basischwirkenden

Ionen stellen die Grundlage für die Polymerisation der Cyanoacrylate dar. Auf der Haut sind ähnlich wirkende basische Ionen vorhanden, die die Polymerisation induzieren.

Mit Regressions- und Korrelationsberechnungen werden die zellkulturellen und mit Varianzanalysen die Reißfestigkeitsuntersuchungen belegt.

Schließlich werden die klinischen Ergebnisse an bisher 15 Patienten im Alter von 38 bis 68 Jahren nach kieferchirurgischen Tumoreingriffen aus ästhetischer Sicht beurteilt.

### Ergebnisse

Im Agar-Diffusionstest werden für Dermabond® Hemmhofmittelwerte bei den HEp2-Zellen von 13,42 mm und bei den L-929-Zellen von 25 mm ermittelt. Epiglu® und Histoacryl® rufen geringere Zellschädigungen hervor. Dieser Unterschied ist bei den L-929-Zellen im TUCKEY-Test bei einer GD 0,05 statistisch signifikant (Tab. 1).

Die größte zelluläre Verträglichkeit zeigt im MTT-Test Epiglu®. Derma-

bond® ruft größere Wachstumsinhibitionen an den L-929- und HEp2-Zellen hervor (Abb. 3, 4).

In rasterelektronenmikroskopischen Betrachtungen an exzidierten Hautproben von Göttinger Miniaturschweinen sind keine toxischen Reaktionen des neuen Hautklebers Dermabond® nachzuweisen (Abb. 5, 6). Bei einer sachgemäßen, spannungsfreien Adaptation der Wundränder und korrekten Plazierung der Subkutannähte kann ein „Dermabond®-bridging“ mit einem Versiegelungseffekt beschrieben werden. Es kommt zu keiner Fragmentation des Films unter mechanischer Belastung. 28 Tage postoperativ resultiert eine reizlose, ästhetisch „unsichtbare“ Hautnarbe, die nur durch die unterbrochene Felderung der Schweinehaut zu erkennen ist.

In den Reißfestigkeitsuntersuchungen schneiden die mit Dermabond® versorgten Wunden 18 Stunden, 14 und 28 Tage postoperativ zunächst varianzanalytisch signifikant schlechter ab als die mit Hautnähten versorgten Hautbezirke. 28 Tage postoperativ liegen ca. 30 % gerin-

Tab. 1: Mittelwerte der Hemmhöfe von den verwendeten Zelltypen und eingesetzten Klebern sowie die Ergebnisse des t- und TUCKEY-Tests für die GD 0,05

Zelltyp	Kleber	Hemmhof-Mittelwert (mm)	t-Test	TUCKEY-Test
HEp2	Dermabond®	13,42	2,93	A
	Histoacryl®	9,58		A
	Epiglu®	12,50		A
L-929	Dermabond®	25,00	2,93	B
	Histoacryl®	13,25		A
	Epiglu®	13,17		A
Mittelwert: HEp2- und L-929-Zellen	Dermabond®	19,21	2,07	B
	Histoacryl®	11,42		A
	Epiglu®	12,83		A

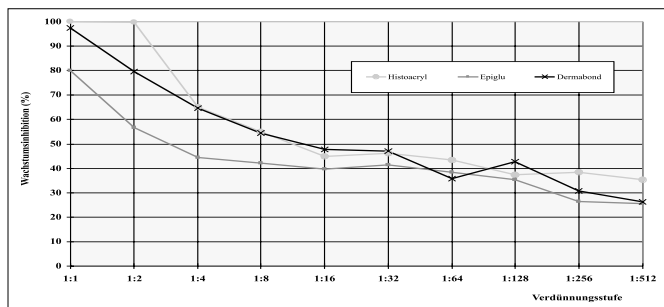


Abb. 3: Wachstumsinhibition durch Cyanoacrylate im MTT-Test mit HEp2-Zellen, Meßwiederholungen: n = 3.

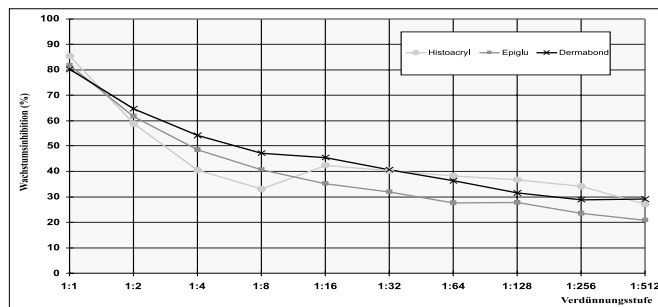


Abb. 4: Wachstumsinhibition durch Cyanoacrylate im MTT-Test mit L-929-Zellen, Meßwiederholungen: n = 3.

gere Reißfestigkeitswerte für die geklebten Areale im Gegensatz zu den genähten vor (Tab. 2). Nach 180 Tagen postoperativer Standzeit bestehen keine signifikanten Differenzen zwischen den Reißfestigkeitswerten.

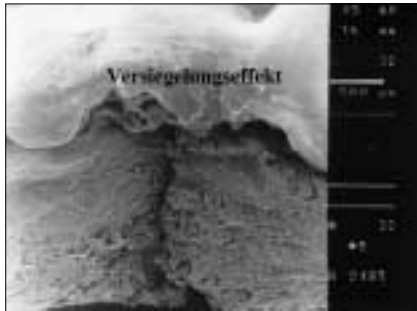


Abb. 5: Schützender Cyanoacrylat-Film über dem Wundspalt (48 Stunden postoperativ).

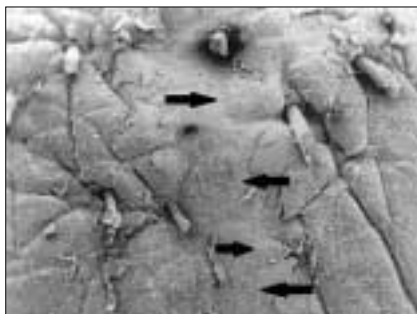


Abb. 6: Oberflächliche Darstellung der Epidermis mit Narbe (siehe Pfeile) nach Hautklebung mit Dermabond®, 28 Tage postoperativ. Die Narbe ist nur dadurch zu erkennen, daß die Felderung der Haut in diesem Bereich nicht mehr gegeben ist.

Tab. 2: Vergleich der Mittelwerte der Prüfglieder (PM) Tier 1 bis Tier 4 mit den Prüfgliedern Naht (N) und Klebung (K) im TUCKEY-Test; GD 0,05 = 1,78 N/mm

Prüfglied (Tier)	PM (N/mm)	Signifikanzgruppen
2 K	7.54	A
3 K	8.39	A
1 K	8.86	A
4 K	9.04	A
3 N	11.46	B
1 N	12.26	B
2 N	12.96	B
4 N	13.04	B

Tab. 3: Mittelwertvergleiche der Abzugskräfte des Kupfer-Stift-Tests von Dermabond®, Histoacryl® und Epiglu®

Kleber	Mittelwert der Abzugskraft (N)	GD 0,05 t-Test	GD 0,05 TUCKEY-Test
Dermabond® (12 Std.)	19,50	4,55	B
Dermabond®	19,04		B
Histoacryl®	12,82		A
Epiglu®	13,52		A

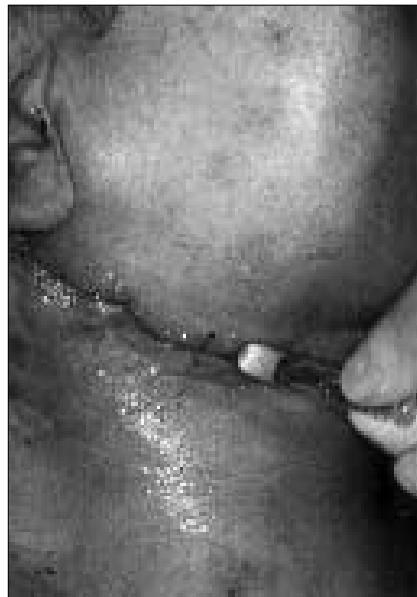


Abb. 7: Intraoperative Hautklebung mit Dermabond®.

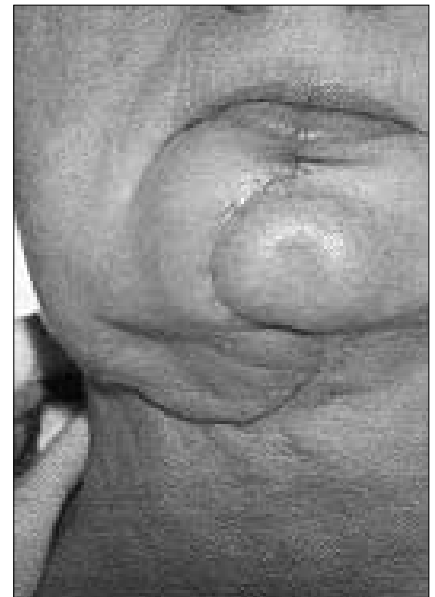


Abb. 8: Postoperativer Verlauf nach Defektdeckung der Halshautregion mit Dermabond®. 28 Tage postoperativ imponiert eine durch den Wundheilungsprozeß hervorgerufene leicht rötliche Narbe.

Der längerkettige Hautkleber Dermabond® zeigt im Kupfer-Stift-Test eine ca. 40 % signifikant höhere Abzugskraft im Vergleich zu den kurzkettigen Cyanoacrylaten Epiglu® und Histoacryl® (Tab. 3). Dermabond® weist nach Abschluß der Polymerisation, d. h. zwei bis drei Minuten nach Applikation statistisch signifikant abgesichert die gleiche Reißfestigkeit wie nach einer Wartezeit von 12 Stunden auf.

Der klinische Einsatz im Vergleich zur konventionellen Hautnaht zeichnet sich durch eine schnellere Durchführung, gute Patientenakzeptanz und ästhetisch ansprechendere Narben aus (Abb. 7, 8).

**Diskussion und Schlußfolgerung**

ROESNER (8) berichtet über Hautklebungen an Kindern, die, im Unterschied zu

den klinischen Ergebnissen der vorliegenden Untersuchung, in Einzelfällen zu Keloidbildungen führen. Als eine Erklärung hierfür kann angeführt werden, daß die Epidermis des Neugeborenen in allen wesentlichen Eigenschaften der im späteren Alter gleicht, nur die Mitoserate wird gewöhnlich höher angegeben (7). Mitosen kommen im Stratum basale und in den untersten und mittleren Lagen des Stratum spinosum vor (2). Während die Zellteilungsaktivität des Stratum basale von der Geburt bis ins hohe Lebensalter gleichmäßig ansteigt und im unteren Drittel des Stratum spinosum weitgehend konstant bleibt, fällt diese im mittleren Drittel bis auf ca. 65% ab. Damit übernehmen die Zellen des Stratum basale mehr und mehr die Regeneration der Epidermis.

Für die Anwendung mit Cyanoacrylat-Klebern ergibt sich daraus folgende Konsequenz: Durch das im Kindesalter gering ausgebildete Stratum corneum, aber die zugleich hohe Zellteilungsaktivität im mittleren Drittel des Stratum spinosum, kann es zu einer Interaktion des Klebers mit Zellen kommen. So können die von ROESNER beschriebenen Keloidbildungen resultieren. Diese Fehlbildungen werden bei diesen hier wegen des höheren Lebensalters (alle Patienten über 38 Jahre) nicht nachgewiesen.

Insgesamt zeigen die durchgeführten ex-vivo-Versuche sowie tierexperimentellen und klinischen Ergebnisse, daß für eine reizlose Wundheilung eine devitale, trennende Zellschicht in Form des Stratum corneum Grundvoraussetzung ist. Eine Interaktion zwischen dem polymerisierten Octyl-2-Cyanoacrylat und vitalen Zellen der Haut ist durch die Anwesenheit des Stratum corneum beim Erwachsenen ausgeschlossen. In zellkulturellen Untersuchungen werden toxische Reaktionen an den verwendeten Zelllinien beobachtet, die auf gelösten toxischen Substanzen der Hautkleber im Medium beruhen. Ähnliche Beobachtungen be-

züglich der Wachstumshemmung von Dermabond® konnten an osteoblastenartigen Zellen gemacht werden (4). Diese Toxizitätsreaktionen werden im Tierversuch bei sorgfältig adaptierten Wundrändern in rasterelektronenmikroskopischen Aufnahmen nicht beobachtet. In spannungsaktiven Hautwunden sollten zusätzlich subkutane Nähte den „bridging effect“ des Hautklebers unterstreichen.

**Literatur**

(1) COOVER, H.W. JR., JOYNER, F.B., SHEARER, N.H. JR., WICKER, TH. JR.: Chemistry and performance of cyanoacrylate adhesives. Soc. Plast. Eng. J. 15, 413-417 (1959)  
 (2) CRAMER, H.J.: Die Altersveränderungen der Haut. In: Handbuch der Haut- und Geschlechtskrankheiten, J. Jadassohn, Ergänzungswerk, normale und pathologische Anatomie der Haut I; hrsg. von O. Gans, G.K. Steigleder. Springer-Verlag, Berlin, Heidelberg, New York, 683-707 (1968)  
 (3) GUESS, W.L., ROSENBLUTH, S.A., SCHMIDT, B., AUTIAN, J.: Agar diffusion method for toxicity screening of plastics on cultured cell monolayers. J. Pharm. Sci. 54, 156 (1965)  
 (4) HEINEMANN, D.E.H., WIESE, K.-G., NITSCH, A., MERTEN, H.-A.: Wachstumshemmung von Osteoblasten-artigen Zellen in Gegenwart eines Acrylklebers in der Zellkultur. Osteologie 10, Suppl. 1, 144 (2001)

(5) MOSMANN, T.: Rapid cellular assay for cellular growth and survival: Application to proliferation and cytotoxicity assays. J. Immunol. Methods 65, 55-63 (1983)  
 (6) PERRY in: Maw, J.L., Quinn, J.V., Wells, G.A., Ducic, Y., Odell, P.F., Lamothe, A., Brownrigg, P.J., Sutcliffe, T.: A prospective comparison of octylcyanoacrylate tissue adhesive and suture for the closure of head and neck incisions. J. Otolaryngol. 26, 1, 26-30 (1997)  
 (7) PINKUS, H., TANAY, A.: Embryologie der Haut. In: Handbuch der Haut- und Geschlechtskrankheiten, J. Jadassohn, Ergänzungswerk, normale und pathologische Anatomie der Haut I; hrsg. von O. Gans, G.K. Steigleder. Springer-Verlag, Berlin, Heidelberg, New York, 624-682 (1968)  
 (8) ROESNER, D. (Abt. Kinderchirurgie, Universitätsklinikum der TU Dresden 2001): Persönliche Mitteilung (anlässlich der 39. Jahrestagung der Deutschen Gesellschaft für Plastische und Wiederherstellungschirurgie vom 11. bis 13. Oktober 2001 in Berlin)  
 (9) Schülerduden: Die Chemie, 2. überarb. Aufl. Meyers Lexikonverlag Mannheim, Wien, Zürich (1988)

**Korrespondenzanschrift:**

PD Dr. med. Dr. med. dent. Hans-Albert Merten und cand. med. dent. Axel Nitsch, Universitätsklinik Göttingen, Abteilung Mund-, Kiefer- und Gesichtschirurgie, Robert-Koch-Straße 40, 37075 Göttingen

# Embolisation eines traumatischen Pseudoaneurysmas der Arteria infraorbitalis nach operativ versorgter komplexer Mittelgesichtsfraktur

D. MÖHLE<sup>1)</sup> • H. MOHAMAD<sup>1)</sup> • Chr. G. SCHIPPERS<sup>1)</sup> • Th. VESTRING<sup>2)</sup>

<sup>1)</sup> Klinik für Mund-, Kiefer- und Plastische Gesichtschirurgie, Diakoniekrankenhaus Rotenburg (Wümme)

<sup>2)</sup> Institut für Radiologie, Diakoniekrankenhaus Rotenburg (Wümme)

Traumatische Gefäßläsionen im Strömungsgebiet der Arteria carotis externa und ihrer Endäste stellen den Chirurgen vor immer neue Herausforderungen. Der operative Zugang ist häufig technisch schwierig, sehr zeitaufwendig und mit einer nicht unerheblichen Morbidität belastet. Die modernen Möglichkeiten der interventionellen Radiologie stellen daher oft eine sinnvolle Alternative zum operativen Vorgehen mit ähnlicher Erfolgsquote bei meist geringerem invasiven Risiko dar.

Es wird in einer Kasuistik berichtet von einem 27jährigen Patienten, der bei ei-

nem Verkehrsunfall neben Weichteilprellungen und einer Commotio cerebri auch ausgedehnte Gesichtsschädelfrakturen einschließlich Ober- und Unterkiefer erlitt. Abdominell und ophthalmologisch zeigten sich keine auffälligen pathologischen Befunde.

Noch am Unfalltag findet die operative Reposition und Osteosynthese der doppelten Unterkiefercorpusfraktur mit Miniplatten sowie die Reposition des mobilen Oberkiefers und der Alveolarfortsatzfrakturen durch Schienung mit intermaxillärer Fixation durch straffe Gummizüge statt. Nach Abschwellung der

Gesichtsweichteile erfolgt schließlich 8 Tage später die definitive Versorgung der komplexen Mittelgesichtsfrakturen durch Mini- und Microplattenosteosynthese (Abb. 1).

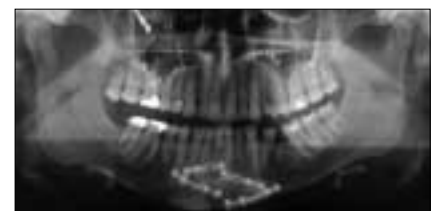


Abb. 1



Am 12. Tag nach dem Unfall bzw. am 4. Tag post-OP kommt es über Nacht zu einer ausgedehnten nasalen Blutung, welche durch eine Salbentamponade zum Stillstand gebracht werden kann. Wegen wiederholter Äußerungen über Beschwerden im Bereich von Becken und rechtem Oberschenkel wird eine erneute unfallchirurgische Untersuchung veranlaßt, welche nun erstmals den Nachweis einer partiellen Symphyse ruptur erbringt ohne Nachweis intraabdomineller oder retroperitonealer Flüssigkeit. Trotz eines nun folgenden blutungsfreien Intervalls sinkt der Hb-Wert kontinuierlich weiter ab. Am 8. Tag post-OP wird bei einem Hb-Wert von nunmehr 5,7g/dl die Indikation zur Transfusion von 4 Erythrozytenkonzentraten gestellt. Als es am 22. Tag nach Trauma bzw. am 14. Tag post-OP zu einer erneuten nasalen Blutung kommt, wird die Indikation zur diagnostischen Angiographie gestellt. Bei der Untersuchungstechnik handelt es sich um eine rechts-transfemorale Kathetertechnik mit 5F-Schleuse und Selektivdarstellung der A. carotis externa sowie der A. carotis interna beidseits in 2 Ebenen sowie um die superselektive Darstellung der Arteria maxillaris rechts in Coaxialtechnik in mehreren Ebenen. Die zunächst diagnostisch durchgeführte Angiographie zeigt etwa in Höhe der rechten Fossa pterygopalatina ein etwa 0,8 cm großes KM-Depot, welches als traumatisches Pseudoaneurysma zu werten ist (Abb. 2). Ein Aneurysma bezeichnet bekanntermaßen eine umschriebene Ausweitung eines arteriellen Blutgefäßes infolge einer angeborenen oder erworbenen

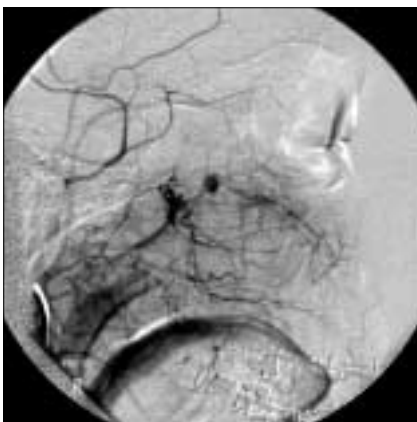

Abb. 2

Wandveränderung, während das Pseudoaneurysma dem Aneurysma spurium entspricht, bei dem ein perivasales und z.T. endothelialisiertes und organisiertes Hämatom mit der Gefäßlichtung in Verbindung steht. Die vorliegende Angiographiaufnahme (Abb. 3) zeigt eine Detailaufnahme der betreffenden Gefäßregion. Gut zu erkennen ist die Katheterspitze mit ihrer Lage in der A. maxillaris nebst weiteren Seitenästen. Versorgt wird das Pseudoaneurysma vornehmlich aus der A. infraorbitalis und teilweise aus der A. sphenopalatina. Die Indikationen zur Embolisation sind zum einen der Verschluß von Gefäßmißbildungen, die Organ- bzw. Tumoraus-schaltung sowie wie im vorliegenden Fall die Behandlung von Blutungen. Bei den Verschlußtypen einer arteriellen Embolisation unterscheidet man räumlich in zentral und peripher, bezüglich der zeitlichen Begrenzung in temporäre und permanente sowie bezüglich der Konsistenz der verwendeten Materialien in flüssige und feste.

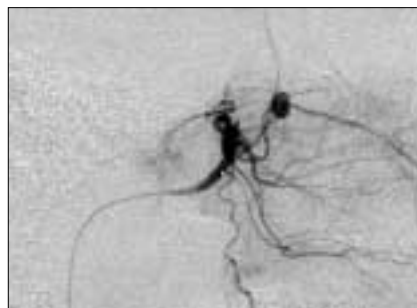


Abb. 3

Die verwendeten Materialien unterscheiden sich in einer ganzen Reihe von Charakteristika, so zum Beispiel in der Partikelgröße, in der Röntgendichte, welche über die Kontrollierbarkeit entscheidet, in der Viskosität, die das Flußverhalten bestimmt, im Okklusionsmechanismus, im biolog. Verhalten, welches Einfluß hat auf die Abbaubarkeit und entzündliche Reaktionen, in der Tendenz zur Rekanalisation, was entscheidend ist für einen temporären oder dauerhaften Erfolg, sowie in der Applikationstechnik.

Bei den Embolisationsmaterialien werden abwerfbare oder festsitzende Ballons vor allem zum permanenten Ver-

schluß von a.-v. Malformationen in Niere, Schädel und Lunge eingesetzt. Spiralen, Makro- (Stahldraht), Mikro-(Platin), wirken mechanisch über eine Thrombozytenaggregation ebenso wie das Hämostyptikum Gelfoam. Zyanoacrylate besitzen den Vorteil der raschen Embolisation bei akuter Blutung, unabhängig von der Funktion des Gerinnungssystems durch eine Polymerisation im Sekundenbereich. Polyvinylalkoholpartikel, wie im vorliegenden Kasus, sind nicht resorbierbare, nicht röntgendichte, wasserunlösliche Substanzen mit mechanischem Occlusionsmechanismus bei Gefäßdysplasie, Epistaxis und Hämoptysen. Die Emboliate Ethibloc, Onyx, Alkohol und Sklerosierungsmittel seien der Vollständigkeit halber aufgelistet.

Komplikationen bei der Gefäßembolisation resultieren unter anderem aus einer Fehlplatzierung, welche zu einer Materialverschleppung in benachbarte Stromgebiete führen kann mit der Gefahr von Nekrosen nachgeschalteter Gefäßabschnitte, aus der ggf. ungewollten Rekanalisation bei früher Resorption abbaubarer Emboliate oder im Reflux unterdimensioniert eingesetzter Materialien. Der überaus rasche Polymerisationsvorgang bei den Kunstharzen führt häufig zu unbeabsichtigten Verklebungen und Materialanhaftungen an der Katheterspitze.

Ganz wesentlich bei der Planung ist für den interventionell tätigen Radiologen die exakte Kenntnis der lokalen anatomischen Verhältnisse und häufige Kontrastmittelkontrollen bei der Katheterplatzierung, um den akzidentiellen Ab-

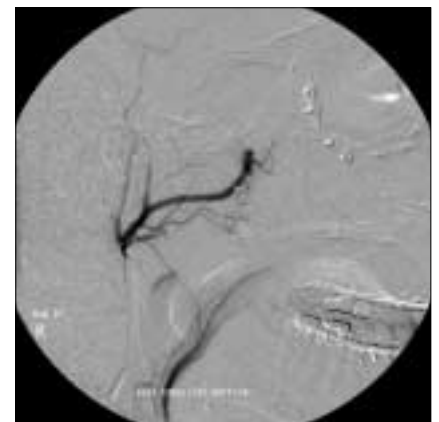


Abb. 4

transport von Embolisationsmaterial über sogenannte „gefährliche Anastomosen“ mit der Folge iatrogener Hirninfarkte weitgehend zu vermeiden.

Die Embolisation erfolgt im vorliegenden Kasus mit Embolexpartikeln von Polyvinylalkohol (Größe 700 µm) sowie Konturpartikeln (Größe 350-500 µm). Nach der Embolisation läßt sich das KM-Depot nicht mehr nachweisen, so daß von einer erfolgreichen Ausschaltung des Pseudoaneurysmas auszugehen ist (Abb. 4).

### Schlußfolgerung

Bei posttraumatischen Blutungen im Nasopharynx unklarer Genese empfehlen wir die unmittelbare Durchführung

einer Angiographie zur Blutungslokalisierung, wobei in gleicher Sitzung eine endoluminale kathetergesteuerte Therapie erfolgen kann.

Bei der Behandlung posttraumatischer Pseudoaneurysmata im Stromgebiet der Arteria carotis externa steht als Alternative zum komplexen operativen Vorgehen die wenig invasive Methode der transarteriellen Embolisation zur Verfügung.

### Literatur

- (1) WEERDA, H.: Traumatologie der Frontobasis und Umgebung, einschließlich der endokraniellen Komplikationen. In: Naumann, Kastenbauer, Tardy: Kopf- und Hals-Chirurgie, Thieme (1995)

- (2) EWERS, R., WILD, K., WILD, M., ENISLIDIS, G.: Traumatologie. In: Hausamen, J.-E., Machtens, E., Reuther, J.: Mund-, Kiefer- und Gesichtschirurgie. Springer (1995)
- (3) KAUFFMANN, G.W.: Embolisationsmaterialien. In: Günther, R.W., Thelen, M.: Interventionelle Radiologie. Thieme (1996)
- (4) WAKAT, J.P., BIEN, S.: Endovaskuläre Therapie kraniozerebraler Erkrankungen. In: Sartor, K.: Neuroradiologie. Thieme (2001)

### Korrespondenzanschrift:

Dr. Dr. med. Dirk Möhle  
Klinik für Mund-, Kiefer- und Plastische Gesichtschirurgie, Diakoniekrankenhaus Rotenburg (Wümme)  
Elise-Averdieck-Straße 17,  
27342 Rotenburg/W.

## Ergebnisse der primären Hemialloarthroplastik des Schultergelenks bei Humeruskopfmehrfragmentfraktur

J. OPITZ • M. WENNMACHER • M. FELL • A. MEIBNER

Klinik für Unfall-, Hand- und Wiederherstellungschirurgie, Klinikum Krefeld

### Zusammenfassung

Der endoprothetische Humeruskopfersatz hat bei Menschen über dem 60. Lebensjahr in der Primärversorgung von Mehrfragmentfrakturen des proximalen Humerus zunehmend an Bedeutung gewonnen. Angepaßt an die Bedürfnisse des älteren Menschen kann insbesondere für die Kriterien Schmerzfreiheit ein gutes und für Alltagsaktivitäten ein befriedigendes Ergebnis erwartet werden. Die limitierte Funktion steht häufig in einer Linie mit dem individuellen Grad der präoperativen Leistungsfähigkeit des Patienten und beruht nicht zuletzt auf der Problematik der Rekonstruktion der Rotatorenmanschette um die Endoprothese.

### 1. Einleitung

Aus den speziellen Problemen, die sich nach kopferhaltender Osteosynthese bei komplexen Frakturen des proximalen Humerus bei Osteoporose und Durchblutungsstörungen des Humeruskopfes ergeben, hat vermehrt in den letzten Jahren mit der primären Hemialloarthroplastik des Schultergelenkes ein Therapieverfahren Einzug gehalten,

dessen Stellenwert und Differentialindikation in der Diskussion ist.

Die Gefahr der Sekundärdisklokation aufgrund schlechter Knochenqualität, der Pseudarthrose infolge unzureichender Stabilität sowie der avaskulären Nekrose des Humeruskopfes haben dazu geführt, in der Durchblutung entscheidend kompromittierte, destruierte Humeruskopfmehrfragmentfrakturen primär mit einer Endoprothese zu versorgen.

Zielsetzung unserer retrospektiven Untersuchung war die Überprüfung der klinischen und radiologischen Ergebnisse bei dieser Indikationsstellung.

### 2. Material und Methode

Im Zeitraum von Juli 1997 bis April 2001 wurden an der Klinik für Unfall-, Hand- und Wiederherstellungschirurgie des Klinikum Krefeld 64 Patienten mit insgesamt 66 3- und 4-Fragmentfrakturen des proximalen Humerus mit einer Hemiendoprothese versorgt. Es dominierten mit 51 die weiblichen Patienten mit einem durchschnittlichen Alter von 76,3 Jahren (Spannweite 52-93 Jahre). Bei den 13 männlichen Patienten der

Studie lag das durchschnittliche Alter bei 64,5 Jahren (Spannweite 62-73 Jahre). Bezüglich der Geschlechts- und Altersverteilung ist das um durchschnittlich zehn Jahre höhere Alter der 80% der Fälle ausmachenden weiblichen Patienten auffällig.

Das indirekte Sturztrauma auf den ausgestreckten Arm in 37 Fällen und das direkte Sturztrauma auf die Schulter in 19 Fällen stellten die dominierenden Unfallmechanismen dar. Bei sechs Patienten führten pathologische Frakturen im Rahmen von Tumorerkrankungen zum Trauma. Als seltene Unfallursache erlitt ein Patient im Rahmen eines Grand-mal-Anfalles und ein weiterer Patient bei einem Stromunfall beidseitige Frakturen des Humeruskopfes.

Die Einteilung der Frakturen erfolgte nach den radiologischen Kriterien der Klassifikation nach NEER (NEER et al. 1970). Meist war hierfür die radiologische Nativdiagnostik ausreichend. Nur bei Verdacht auf größerflächige Beteiligung der Gelenkfläche wurde eine Computertomographie mit 3D-Rekonstruktion als bildführende Diagnostik ergänzend durchgeführt.

Die Einteilung erfolgte nach der Anzahl der Hauptfragmente nach CODMAN (CODMAN et al. 1934) (Abb. 1) und dem jeweiligen Grad der Dislokation.

Entsprechend dieser Klassifikation fanden sich in der Gruppe V nach NEER 27 Frakturen (21 weibliche Patienten, 6 männliche Patienten), in der Gruppe VI 33 Frakturen (28 weibliche Patienten, 5 männliche Patienten) und in der Gruppe der Luxationsfrakturen 8 Frakturen (5 weibliche Patienten, 3 männliche Patienten).

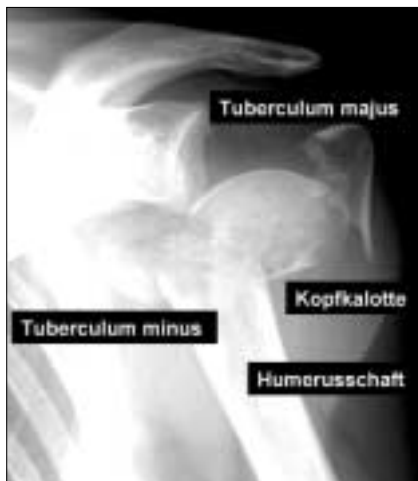

Abb. 1: Hauptfragmente nach CODMAN.

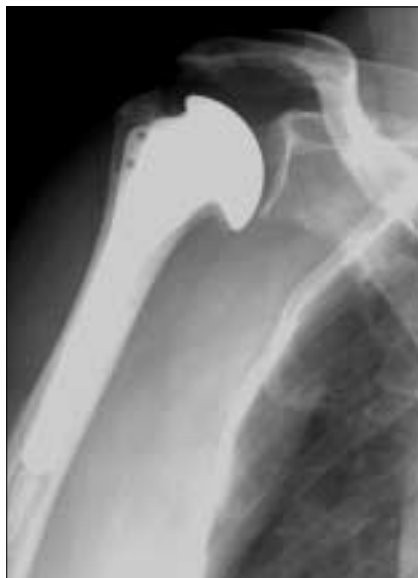

Abb. 2: Korrekte Endoprothesenposition.

Die Indikation zur Hemiendoprothese wurde nach radiologischen Kriterien vorläufig präoperativ gestellt und nach intraoperativer Beurteilung der Frakturmorphologie und des Weichteilschadens kritisch überprüft.

Die Unterbrechung der gefäßführenden medialen Kortikalis, der Frakturverlauf durch das Collum anatomicum, ausgedehnte Spongiosadefekte, schwere Weichteilschäden in bezug auf die Rotatorenmanschette sowie eine schlechte Knochenqualität bei Osteoporose beinhalten ein hohes Risiko der Entwicklung einer Humeruskopfnekrose, so daß in diesen Situationen die Hemiendoprothese vor kopferhaltender Osteosynthese bevorzugt wurde. Deletäre Trümmerfrakturen oder komplexe Luxationsfrakturen mit nahezu 100% Nekrosrisiko stellten ebenfalls eine Indikation zur primären Hemiendoprothese des Schultergelenkes dar.

### 3. Ergebnisse

Die Operation wurde bei 54 Patienten primär, im Mittelwert nach 3,6 Tagen (Spannweite 0-7 Tage), durchgeführt.

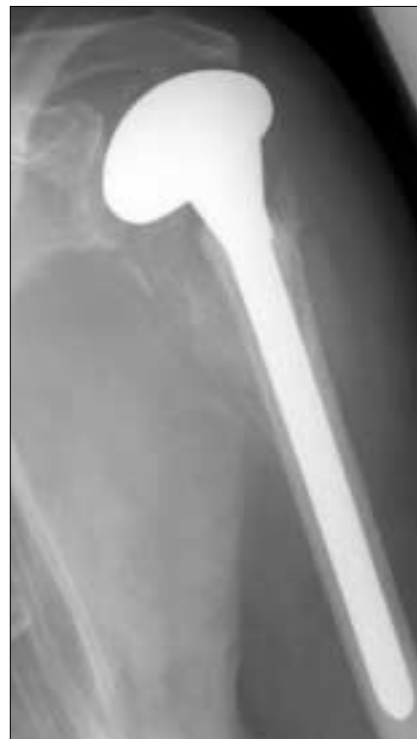

Abb. 3: Radiologische Ergebnisse: Auftreten von Aufhellungslinie / Osteolyse Tub. majus / Prothesenhochstand.

Bei 10 Patienten betrug das Intervall Trauma - Operation im Mittelwert 22 Tage (Spannweite 10-36 Tage); hier erfolgte die operative Versorgung erst sekundär. Gründe für diesen verzögerten Operationszeitpunkt waren bei 4 Patienten primäre Operationsunfähigkeit, bei 4 Patienten verspätete Überweisung und bei 2 weiteren Patienten Revisionseingriffe nach dislozierter Plattenosteosynthese.

Als Endoprothesenmaterial wurde bei 54 Patienten mit 56 Frakturen eine zementierte NEER II Endoprothese der Firma 3M (nachfolgend SMITH-NEPHEW) implantiert. Zwei jüngere Patienten (52 und 62 Jahre) wurden mit der zementfreien Orthra-Endoprothese (Firma Sulzer) versorgt.

Es konnten von den insgesamt 64 Patienten 54 nachuntersucht werden.

Der klinischen Untersuchung lag der CONSTANT-MURLEY-Score zugrunde

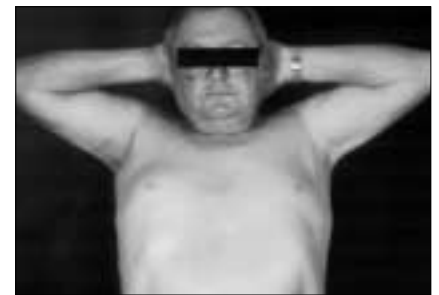

Abb. 4: Zustand nach beidseitiger proximaler Humerusfraktur (Stromunfall) 24 Monate nach Implantation Schulterhemiendoprothese beidseits: klinisch.

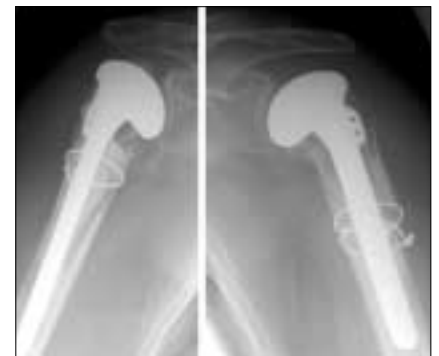

Abb. 5

Abb. 6

Abb. 5, 6: Zustand nach beidseitiger proximaler Humerusfraktur (Stromunfall) 24 Monate nach Implantation Schulterhemiendoprothese beidseits: radiologisch.

(CONSTANT et al. 1987). Für die radiologische Bewertung wurden eine reguläre Endoprothesenposition, radiologische Aufhellungslinien, Osteolysen des Tuberculum majus mit Prothesenhochstand sowie heterotope Ossifikationen als Kriterien verwendet (BOSCH et al. 1998).

Im Rahmen der klinischen Untersuchung wurden beim Kriterium der Schmerzfreiheit von weiblichen Patienten mit durchschnittlich 10 von max.15 erreichbaren Punkten (67%) ein zufriedenstellendes und von männlichen Patienten mit durchschnittlich 13 von 15 erreichbaren Punkten (86%) ein gutes Ergebnis erreicht.

Bei der Durchführung von Alltagsaktivitäten wurden von Patientinnen mit durchschnittlich 75% (15 von 20 Punkten) und von Patienten mit durchschnittlich 90% (18 von 20 Punkten) gute bzw. sehr gute Ergebnisse erzielt.

Bei der Überprüfung der Kraft stellten wir bei allen Patienten eine deutliche Kraftminderung des betroffenen Armes fest. Die von den Autoren des CONSTANT-MURLEY-Score geforderte isokinetische Kraft von 25 Pfund konnte jedoch von mehr als 80% der Patienten in unserem Patientengut nicht einmal auf der gesunden Gegenseite erreicht werden. Aus diesem Grund haben wir bei der Auswertung auf eine Quantifizierung hinsichtlich der Kraft verzichtet, so daß der maximal erreichbare klinische Score statt 100 Punkte 75 Punkte betrug. Erreicht wurden von männlichen Patienten durchschnittlich 57 Punkte (76%) und von weiblichen Patienten 45 Punkte (60%).

Bei der Überprüfung des Bewegungsumfanges gaben die meisten Patienten die Bewegungen Elevation, Abduktion und Außenrotation im Gegensatz zur Beweglichkeit der Gegenseite als deutlich schwieriger durchführbar an.

Die Bewegungsausmaße für 3-Fragmentfrakturen betragen durchschnittlich 80° für Elevation (Spannweite 20°-160°), 60° für Abduktion (Spannweite 20°-110°) und 25° für Außenrotation (Spannweite 0°-70°).

Die Ergebnisse der 4-Fragmentfrakturen hinsichtlich des Bewegungsumfanges boten mit durchschnittlich 60° für Elevation (Spannweite 20°-160°), 50° für Abduktion (Spannweite 20°-110°) und 20° für Außenrotation (Spannweite 0°-

70°) keinen signifikanten Unterschied zu den Ergebnissen bei 3-Fragmentfrakturen.

In Übereinstimmung mit Ergebnissen anderer Autoren wiesen sekundär, nach vorangegangener Osteosynthese und sekundärer Dislokation operierte Patienten eine auffällig schlechtere Beweglichkeit auf (ZYZO et al. 1998).

Im Rahmen der radiologischen Nachuntersuchung fand sich eine regelrechte Endoprothesenposition ohne sekundäre Veränderungen bei 30 Patienten.

Bei 31 Endoprothesen beobachteten wir eine Aufhellungslinie an der Interface Zement - Knochen im proximalen Schaftanteil. Dies ist nach unserer Meinung am ehesten auf lokales Stressshielding zu werten. Auch in der Literatur werden diese Aufhellungslinien häufig als Komplikation nach Humerkopfendoprothese beschrieben, obwohl sie in der Regel kein klinisches Korrelat bieten (BOSCH et al. 1998).

Bei 6 Endoprothesen fanden sich heterotope Ossifikationen. Auch bei diesen radiologischen Veränderungen konnten wir keinen Zusammenhang mit dem subjektiven und objektiven Ergebnis konstatieren. In 6 Fällen mußten wir eine lokalisierte Osteolyse des Tuberculum majus feststellen, die zu einem relativen Hochstand der Endoprothese führte. Dieser Prothesenhochstand war Folge einer sich sekundär entwickelnden Insuffizienz der Rotatorenmanschette. Dies unterstreicht die Notwendigkeit der sorgfältigen Refixierung der Rotatorenmanschette um die Endoprothese, als den wesentlichen Faktor für eine gute Funktion.

Klinisch kam es zu keinem Auftreten von Komplikationen wie Gefäß-, Nervenverletzungen oder Wundinfektionen.

#### 4. Schlußfolgerung

Vor dem Hintergrund der vorgestellten Erfahrungen sehen wir die Indikation zum endoprothetischen Gelenkersatz bei Humerkopffrakturen in folgenden Situationen:

1. Wenn aufgrund der Frakturmorphologie und der ggf. vorhandenen schlechten Knochenqualität aufgrund von Osteoporose eine übungsstabile Osteosynthese durch Minimal- oder Plattenosteosynthese nicht erzielbar ist.

2. Wenn die intraoperative Analyse zeigt, daß sich infolge der Durchtrennung der kopfdurchblutenden Gefäße eine Humerkopfnekrose hochwahrscheinlich einstellen wird. Dieses droht besonders bei Frakturen durch das Collum anatomicum und bei medial hoch auslaufenden Frakturen.

In beiden Situationen kann eine endgültige Therapieentscheidung erst nach intraoperativer Beurteilung des Frakturmodus, der Knochenqualität und des Weichteilschadens der Rotatorenmanschette erfolgen. Das operative Know-How und Instrumentarium für beide Therapieoptionen Endoprothetik - Osteosynthese muß bereitgestellt sein und der Patient entsprechend aufgeklärt werden.

In den genannten Indikationen bietet der endoprothetische Gelenkersatz den Vorteil des definitiven Verfahrens, welches sowohl die Entwicklung schmerzhafter Humerkopfnekrosen als auch Revisionseingriffe zur Korrektur von Sekundärdislokation instabiler Osteosynthesen vermeidet.

#### Literatur

- (1) BOSCH, K., SKUTEK, M., FREMEREY, R.W., TSCHERNE, H.: Outcome after primary and secondary hemiarthroplasty in elderly patients with fractures of the proximal humerus. *J. Shoulder Elbow Surg.* 7, 479 (1998)
- (2) CODMAN, E.A.: The shoulder. Rupture of the supraspinatus tendon and other lesions in or about the subacromial bursa. Thomas Todd, Boston (1934)
- (3) CONSTANT, C.R., MURLEY, A.H.: A clinical method of functional assessment of the shoulder. *Clin. Orthop.* 214, 160 (1987)
- (4) NEER, C.S.D.: Displaced proximal humeral fractures. Classification and evaluation. *J. Bone Joint Surg.* 52, 1077 (1970)
- (5) ZYZO, K., WALLACE, W.A., FROSTICK, S.P., PRESTON, B.J.: Outcome after hemiarthroplasty for three- and four-part fractures of the proximal humerus. *J. Shoulder Elbow Surg.* 7, 85 (1998)

#### Korrespondenzanschrift:

Julia Opitz  
Klinik für Unfall-, Hand- und Wiederherstellungschirurgie, Klinikum Krefeld,  
Lutherplatz 40, 47805 Krefeld

# Intraorale Sensibilitätsschwellen von SEMMES-WEINSTEIN Monofilamenten

M. VESPER • K. STERZ • M. HEILAND

Nordwestdeutsche Kieferklinik, Mund-, Kiefer- und Gesichtschirurgie, Universitätsklinikum Hamburg-Eppendorf, Hamburg

## Einleitung

Ein wichtiger Aspekt bei der Weiterentwicklung der rekonstruktiven Chirurgie ist die Sensibilität transplantierter Hautoberflächen, wobei die Notwendigkeit nervaler Anastomosen und die zu erzielenden postoperativen Ergebnisse kontrovers diskutiert werden. Die Quantifizierung der Sensibilität und der Vergleich mit nicht operativ vorgeschädigten Hautarealen sind bei Untersuchungen zu Resensibilisierungen jedoch häufig unbefriedigend.

Um für derartige postoperative Untersuchungen Vergleichswerte eines jungen, gesunden Probandenkollektivs zu haben, wurden in der Nordwestdeutschen Kieferklinik bereits Untersuchungen mit SEMMES-WEINSTEIN Monofilamenten im Kopf-, Halsbereich sowie den Regionen von Radialis- und Latissimuslappen bei einer derartigen Kontrollgruppe durchgeführt (1). SEMMES-WEINSTEIN Monofilamente sind dabei als Testmethode für die Untersuchung der sensiblen Qualitäten Berührung und bei Verwendung der stärkeren Filamente auch Druck etabliert.

Da eine Vielzahl der publizierten Studien zur postoperativen Resensibilisierung sich auf intraorale Transplantate bezieht (2), möchten wir hier nun die Ergebnisse entsprechender Untersuchungen der Empfindungsschwellen von SEMMES-WEINSTEIN Monofilamenten in den verschiedenen intraoralen anatomischen Regionen vorstellen.

## Material und Methode

45 neurologisch unauffällige Probanden (21 weiblich und 24 männlich) nahmen an dieser Studie teil. Das Durchschnittsalter betrug 26,1 Jahre, mit einer Altersspanne von 20 bis 35 Jahren. Die 19 verwendeten SEMMES-WEINSTEIN Monofilamente wurden von Somic Senselab (Hörby, Schweden) bezogen. 29 reproduzierbare Testpunkte intraoral rechts (Oberkiefer 5, Vestibulum/Lippe/

Wange 12, Unterkiefer 3, Zunge 6 und Mundboden 3) wurden jeweils dreimal untersucht. Wie vom Hersteller empfohlen, wurden die Filamente langsam aufgesetzt und vorsichtig bis zu ihrer Biegung niedergedrückt, für ca. 1,5 sec gehalten und in derselben Geschwindigkeit wie beim Aufsetzen wieder entfernt. Auf diese Weise können Drücke von 1,1 g/mm<sup>2</sup> bis zu 137,3 g/mm<sup>2</sup> appliziert werden. Sämtliche Untersuchungen wurden in denselben Räumlichkeiten in entspannter Atmosphäre und einer bequemen Position des Probanden durchgeführt. Der Druck in g/mm<sup>2</sup> des ersten Filamentes, das mindestens zwei von drei möglichen Empfindungen auslöste, wurde als Empfindungsschwelle gewertet. Verzögerte Antworten nach mehr als drei Sekunden wurden negativ gewertet.

## Ergebnisse und Diskussion

Empfindungsschwellen für die verschiedenen sensiblen Qualitäten bei gesunden Kollektiven sind bereits von verschiedenen Arbeitsgruppen publiziert worden. Detaillierte Studien zur normalen Sensibilität im Gesichtsbereich wurden von COSTAS (3) und POSNICK (4) publiziert. Für die intraorale Schleimhautoberfläche sind derartige Untersuchungen allerdings noch nicht durchgeführt worden. Bei unseren Untersuchungen wurden die niedrigsten Sensibilitätsschwellen an den Untersuchungspunkten im Mundwinkel und an der Zungenspitze festgestellt. Die durchschnittlichen Filamentstärken der Empfindungsschwellen in den einzelnen anatomischen Regionen sind in Abbildung 1 dargestellt.

Als mögliche bei der Resensibilisierung von Transplantaten involvierte Mechanismen wird die Regeneration entlang vorhandener nervaler Strukturen diskutiert (5, 6), genauso wie die Bedeutung erhaltener nervaler Strukturen im Transplantatbett hervorgehoben wird (7).

Bei Untersuchungen zur Resensibilisierung muß daher auch die Empfangsregion mit ihren normalen Empfindungsschwellen berücksichtigt werden. Als Anhalt liegen einige Publikationen zur normalen Sensibilität im Gesichtsbereich vor, inwieweit die publizierten Ergebnisse als Referenzwerte geeignet sind, ist schwierig zu beurteilen. Andererseits ist es auch problematisch, bei den klinischen Untersuchungen die an das Transplantat grenzende Hautoberfläche zum Vergleich mit der transplantierten Hautoberfläche heranzuziehen, da diese natürlich durch die Operationen ebenfalls beeinträchtigt sein können.

Auch die Berücksichtigung der Empfindungsschwellen in zu transplantierendem Gewebe als Ausdruck der Anzahl sensorischer Endorgane bzw. Nervenfasern ist wegen des immer noch ungeklärten Mechanismus der Reinnervierung bei entsprechenden postoperativen Untersuchungen von nicht unerheblicher Bedeutung und darf bei der Über-

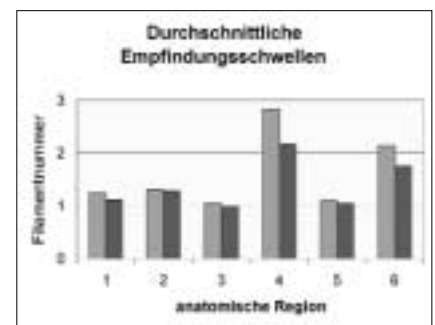


Abb. 1: Dargestellt sind die durchschnittlichen Filamentstärken der Empfindungsschwellen in den einzelnen anatomischen Regionen. Die hellen Balken geben die Werte für die männlichen Probanden, die dunklen entsprechend die der weiblichen Probanden an. Region 1 umfaßt die Meßpunkte des Oberkiefers, 2 die der Lippen, 3 die im Bereich des Mundwinkels, 4 vestibuläre und bukkale Meßpunkte, 5 die Zungenspitze und 6 die Meßpunkte des Mundbodens und der Zungenunterseite.

tragung von Ergebnissen auch auf andere Transplantate nicht außer acht gelassen werden (2). Zur Bestimmung der Empfindungsschwellen im Entnahmbereich von Musculus latissimus dorsi-Transplantaten und Radialislappen wurden entsprechende Untersuchungen in der Nordwestdeutschen Kieferklinik durchgeführt. Dabei finden sich zwar unterschiedliche Sensibilitätsschwellen in den verschiedenen Körperregionen, aber die Werte schwanken innerhalb des Probandenkollektivs nur minimal. SEMMES-WEINSTEIN Monofilamente sind als Testmethode für die Untersuchung der sensiblen Qualitäten Berührung und bei Verwendung der stärkeren Filamente auch Druck etabliert, wobei eine Graduierung der erzielten Ergebnisse gut gelingt. Ihre Ergebnisse sind denen der statischen 2-Punkt Diskriminierung deutlich überlegen (8). Ein kritischer Punkt der Studien sind die großen Variationen der tatsächlichen entstehenden Kräfte bei der Anwendung der SEMMES-WEINSTEIN Monofilamente, die um den Faktor acht variieren können. Einfluß nehmen auf diese große Variationsbreite Temperatur, Feuchtigkeit, was besonders bei intraoralen Untersuchungen problematisch sein kann, unterschiedliches Aufsetzen und Variationen im Endbereich der Monofilamente (9). Die Methode ist somit einfach in der Handhabung, aber auch einfach zu mißinterpretieren (10). Allerdings muß berücksichtigt werden, daß man keine wahren Sen-

sibilitätsschwellen erhält, sondern vielmehr einen Bereich eingrenzt, in dem sich die Empfindungsschwellen befinden (11). Die Problematik, mit den erhältlichen Filamenten die Empfindungsschwelle der sensibelsten Areale nicht unterschreiten zu können, ist bereits diskutiert worden (3).

In unserer Studie fanden sich zwar unterschiedliche Sensibilitätsschwellen in den verschiedenen Regionen, aber die Werte schwanken innerhalb des Probandenkollektivs nur minimal. Als Schlußfolgerung unserer Untersuchung muß gefordert werden, daß bei Studien zur sensiblen Reinnervation nach rekonstruktiver Lappenchirurgie verschiedene Empfindungsschwellen der Empfangsregion berücksichtigt werden müssen.

#### Literatur

- (1) VESPER, M., ZAHN, B., HEILAND, M., SCHMELZLE, R.: Normale Hautsensibilität in für die Lappenchirurgie des Kopf-Halsbereiches relevanten Regionen. J. DGPW 23, 52-54 (2001)
- (2) BOYD, B., MULHOLLAND, S., GULLANE, P., IRISH, J., KELLY, L., ROTSTEIN, L., BROWN, D.: Reinnervated lateral antebrachial cutaneous neurosome flaps in oral reconstruction: are we making sense? Plast. Reconstr. Surg. 93, 1350-1359 (1994)
- (3) COSTAS, P.D., HEATLEY, G., SECKEL, B.R.: Normal sensation of the human face and neck. Plast. Reconstr. Surg. 93, 1141-1145 (1994)
- (4) POSNICK, J.C., ZIMBLER, A.G., GROSSMAN, J.A.I.: Normal cutaneous sensibility of the face. Plast. Reconstr. Surg. 86, 429-433 (1990)

- (5) LEHMANN, C., GUMENER, R., MONTANDON, D.: Sensibility and cutaneous reinnervation after breast reconstruction with musculocutaneous flaps. Ann. Plast. Surg. 26, 325-327 (1991)
- (6) TURKOF, E., JURECKA, W., SIKOS, G., PIZAKATZER, H.: Sensory recovery in myocutaneous, noninnervated free flaps: a morphologic, immunohistochemical and electron microscopic study. Plast. Reconstr. Surg. 92, 238-247 (1993)
- (7) VRIENS, J.P.M., ACOSTA, R., SOUTAR, D.S., WEBSTER, M.H.C.: Recovery in sensation in the radial forearm free flap in oral reconstruction. Plast. Reconstr. Surg. 98, 649-656 (1996)
- (8) WESTERMARK, A.: A prospective electromyographic and computer-aided thermal sensitivity assessment of nerve lesions after sagittal split osteotomy and Le Fort I osteotomy. Discussion. J. Oral Maxillofac. Surg. 59, 138-139 (2001)
- (9) MURRAY, R.A., ESSICK, G.K., KELLY, D.G.: Effect of stimulus force on perioral direction discrimination. J. Oral Maxillofac. Surg. 52, 688-697 (1994)
- (10) LEVIN, S., PEARSALL, G., RUDERMAN, R.J.: Von Frey's method of measuring pressure sensibility in the hand: an engineering analysis of the Weinstein-Semmes pressure aesthesiometer. J. Hand Surg. 3, 211-216 (1978)
- (11) POSNICK, J.C., GROSSMAN, J.A.I.: Facial sensibility testing: a clinical update. Plast. Reconstr. Surg. 106, 892-894 (2000)

#### Korrespondenzanschrift:

OA Dr. Dr. M. Vesper  
 Nordwestdeutsche Kieferklinik  
 Mund-, Kiefer- und Gesichtschirurgie  
 Universitätsklinikum Hamburg-Eppendorf  
 Martinistraße 52, 20246 Hamburg

## CONTI® Curaplus

### Die Kopfstützensergänzung für Ihre Sicherheit beim Auffahrunfall

L. OSTERWALD  
 Hannover

#### Zusammenfassung

Beim Heckaufprall, dem häufigsten Unfall im automobilen Straßenverkehr, kommt es zur HWS-Distorsion (Schleudertrauma). Die Folgen können durch eine Optimierung der Kopfstütze, wie sie durch ein Zusatzpolster (CONTI® Curaplus) erreicht wird, deutlich gemildert werden, indem die Aufprallintensität besser verteilt wird.

Jeder 7. Autofahrer erlitt bereits eine HWS-Distorsion.

Die HWS-Distorsion, unter dem Namen „Schleudertrauma“ besser bekannt, als Folge eines Heckaufpralls ist die häufigste Unfallfolge im automobilen Straßenverkehr. Es sind dafür Situationen an der Ampel, beim Abbiegen sowie beim plötzlichen Bremsen typisch. Die Re-

lativgeschwindigkeit ( $\delta V$  zwischen den beteiligten Fahrzeugen liegt in 90% der Fälle bei  $25 \text{ km/h} \pm 10$ . Weil die Knautschzonen einen Teil der Energie abfangen, ist  $\delta V$  am Kopf noch ca.  $15 \text{ km/h} \pm 10$ .

Der Verletzungsmechanismus ist im Detail noch nicht geklärt. Unbestritten ist, daß die Art des Bewegungsablaufes im Kopf-Hals-Thoraxbereich, insbesondere

die Extension der HWS, ausschlaggebend ist für das Auftreten von Verletzungen und Symptomen, z. B. Hals- und Kopfschmerzen, Schwindelerscheinungen u.ä.

Eine gute Abstützung des Kopfes ist wichtig und vermag die auftretenden Kräfte beim Crash besser zu verteilen. Dabei gilt:

- Der Abstand zwischen Kopf und Kopfstütze sollte möglichst klein sein.
- Die Scheitelhöhe des Kopfes und die Oberkante der Kopfstütze soll möglichst in einer Ebene sein.

In der Serienproduktion der Autos wurde dieser Forderung nicht immer genüge getan, vor allem weil die verschiedenen Körperhaltungen, -formen und -größen eine einheitliche Formgebung serienmäßiger Kopfstützen nahezu unmöglich machen.

Einbeziehung der Arretierungsstangen und festes Anschließen sicher und einfach montiert wird (Abb. 2).



Abb. 1: Kopfstützenergänzung CONTI\* Curaplus.

3 Crashtestserien mit Dummies	Δ V 15 km/h
2 Crashtestserien mit freiwilligen Versuchspersonen	Δ V 6-8 km/h

Abb. 3: Crashtests.

NIC*	Reduktion ca. 46 %
Flexion	von 13,9 auf 9,8
Extension	von 4,5 auf 14,3
V Kopf (m/s)	von 3,12 auf 2,44
Elastizität	von 0,95 auf 1,09

Die Aufprallintensität verringert sich um ca. 50 % (von 4,1 g [ca. 4fache Erdbeschleunigung] auf 2 g).

Abb. 4: Resultate (Durchschnittswerte).



Abb. 2a  
Abb. 2a, b: Situation ohne und mit Kopfstützenergänzung.



Abb. 2b

Eine Akzeptanzanalyse ergab, daß die Autofahrer zu 70% das Manko im Kopf-Hals-Bereich empfinden und sich eine Ergänzung wünschen und ca. 15% schon einmal eine HWS-Distorsion erlitten.

Erst in letzter Zeit wurden aktive Kopfstützensysteme entwickelt, die sich im Crashfall auf die jeweilige Situation einstellen können. Ohne die aktive Verbesserung bleibt eine Nachrüstung sinnvoll für all die Fälle, in denen ein zu großer Abstand in der Fahrposition der Autolenker zur Kopfstütze besteht. Hier setzt nun meine Entwicklung ein: ein Nachrüstteil (Abb. 1), das vor die serienmäßige Kopfstütze gesetzt und durch

Es wurden insgesamt fünf Crashtestserien durchgeführt (Abb. 3), mit Dummies und mit freiwilligen Versuchspersonen. Abbildung 4 zeigt im Überblick die Resultate, die im übrigen in allen Crashtestserien etwa gleich waren. Besonders der NIC-Wert\*, der derzeit als das wichtigste Kriterium gilt, ebenso wie die Aufprallintensität sind deutlich verringert. Die Kopfstützenergänzung kann in der Mehrzahl der Unfälle die auftreten-

\* Neck injury criteria: Messung des Maximalwertes der Relativbewegung zwischen Kopf und unterem Genickpunkt in der ersten Phase nach dem Aufprall.

den Kräfte soweit mildern, daß am Kopf nur noch Energien wirksam werden, die Relativgeschwindigkeiten unter Delta V 10 km/h entsprechen. Diese gelten als wenig oder gar nicht gefährlich.

Die Entwicklung der Kopfstützenergänzung wurde erst möglich durch die engagierte Unterstützung der Firma Conti-Tech GmbH, der ich an dieser Stelle danken möchte.

**Korrespondenzanschrift:**

Dr. med. Lutz Osterwald  
Ebtorfer Weg 2, 30625 Hannover  
Tel.: (0511) 57 56 20,  
Fax: (0511) 57 34 50

# Die totale Femurendoprothese als Salvageverfahren bei periprothetischer Femurfraktur

J. OPITZ • M. WENNMACHER • M. FELL • A. MEIBNER

Klinik für Unfall-, Hand- und Wiederherstellungschirurgie, Klinikum Krefeld

## Zusammenfassung

*Periprothetische Femurfrakturen nach Hüft- oder Knie-Totalendoprothese stellen eine seltene Komplikation dar, deren Häufigkeit nach Literaturangaben unter 1% beträgt.*

*Durch die in Studien nachgewiesene Abnahme der endoprothesennahen Knochendichte (stress-shielding) kann ein bereits vergleichbar geringes Trauma das Auftreten einer periprothetischen Fraktur begünstigen.*

*Für die Wahl des Behandlungsverfahrens ist neben der Frakturform und individuellen Kriterien insbesondere die Frage nach Lockerung der Endoprothese entscheidend.*

*Die steigende Inzidenz primärer Endoprothetik bei zunehmender Lebensdauer der Patienten legt für die Zukunft die Annahme einer höheren Wahrscheinlichkeit für das Auftreten periprothetischer Frakturen nahe.*

*Bei komplexer Ausgangslage und nicht teilbelastungsfähigen Patienten können diese Frakturen durch die Implantation einer totalen Femurendoprothese ausreichend überbrückt und die biomechanische primäre Vollbelastbarkeit nach ossärer Konsolidierung wiederhergestellt werden.*

## 1. Einleitung

Mit der zunehmenden Anzahl von Knie- und Hüftendoprothetik in den sechziger und siebziger Jahren erschienen in den frühen achtziger Jahren erste Veröffentlichungen zu periprothetischen Frakturen nach Knie-TEP-Implantation. In diesen Arbeiten mit eher kleinen Patientenkollektiven wurden konservative Behandlungsverfahren als das dominierende Therapieverfahren beschrieben, welches von der einfachen Ruhigstellung im Liegegips ohne Reposition bis hin zur Reposition und Extensionsbehandlung reichte (CORDEIRO et al. 1990). Die immobilisationsbedingten Nachteile

der langfristigen Ruhigstellung wie z.B. Thrombose-, Decubitus- und Pneumoniegefahr, die insbesondere bei älteren Patienten eine Zunahme der Komorbidität bedingten, führten im weiteren Verlauf zu einem Wandel in der Therapie, so daß vermehrt operative Therapieverfahren mit dem Ziel der funktionellen Nachbehandlung Einzug hielten. Hierbei kam in der großen Mehrzahl der Fälle die Plattenosteosynthese als stabilisierendes Verfahren zum Einsatz. Nur in wenigen Fällen und insbesondere bei Lockerung der TEP wurde die knöcherne Konsolidierung abgewartet, um nach dieser einen Revisionseingriff mit TEP-Wechsel durchzuführen. Die Möglichkeit der intramedullären Stabilisierung der totalen Femurendoprothese mit totalem Hüft- und Kniegelenkersatz ist in der Literatur nur in wenigen Einzelfällen dokumentiert (PORSCH et al. 1996, URCH et al. 1998).

In der Ätiologie periprothetischer Frakturen gibt es neben dem meist nur geringfügigen Trauma als Unfallursache besondere, endoprothesenbedingte Aspekte zu berücksichtigen. Durch die um die Endoprothese veränderte Biomechanik kommt es zur Entwicklung von extremen Kraftspitzen an den Enden der Endoprothesenstiele (BEALS et al. 1996). Dies bedingt ein verändertes Knochen-Remodeling, welches zu einer konsekutiven endoprothesennahen Knochenatrophie führt. Insbesondere cortisonpflichtige Begleiterkrankungen wie z.B. die chronische Polyarthrit o.a. Autoimmunerkrankungen können diesen Prozeß der lokalen Osteopenie und Osteoporose begünstigen. Das Phänomen des stress-shieldings, welches in zahlreichen Studien zum Knochen-Remodeling nach Endoprothetik untersucht wurde, umschreibt die lokalisierte Abnahme der Knochendichte an der Kontaktfläche zwischen Kortikalis und Knochenzement. FITZEK et al. weisen

sogar auf die Gefahr der hierdurch bedingten Arrosion der ventralen Femurkortikalis nach Knie-TEP-Implantation hin (FITZEK et al. 1990).

Weitere Risikofaktoren für das Auftreten einer periprothetischen Femurfraktur stellen kompromittierte Durchblutungsverhältnisse sowie vorangegangene TEP-Wechsel dar. Darüber hinaus ist sowohl für die Frage der Entstehung der Fraktur als auch für ihre weitere Behandlung die Frage nach Endoprothesenlockerung zu beantworten.

## 2. Material und Methode

### Fallbeschreibung und Ergebnis

Einer 72jährigen Patientin (W.V.) wurde im März 1998 bei ausgeprägter Defektgonarthrose eine teilgekoppelte Knie-TEP vom Typ GSB mit Individualspacer implantiert.

Nach primär postoperativ komplikationsfreiem Verlauf erlitt die Patientin 4 Monate postoperativ eine querverlaufende supracondyläre Femurfraktur unmittelbar oberhalb der kranialen Endoprothesenspitze. Ursache der Fraktur war ein inadäquates Trauma, welches durch einen Ausfallschritt mit kurzzeitig maximaler Belastung des betroffenen Beines hervorgerufen wurde. Es erfolgte die offene Reposition und Stabilisierung der periprothetischen Fraktur mittels einer 12-Loch-LCDC-Plattenosteosynthese.

6 Monate nach Plattenosteosynthese war die Patientin unter Vollbelastung mobilisiert und die periprothetische Femurfraktur nach radiologischen Kriterien knöchern durchbaut.

18 Monate nach erster periprothetischer Femurfraktur kam es, nunmehr nach adäquatem Unfalltrauma, einem Sturz auf die linke Körperhälfte, zu einer Fraktur am Übergang vom proximalen zum mittleren Femurschaftdrittel mit multiplem Schraubenbruch und -ausriß (Abb. 2).



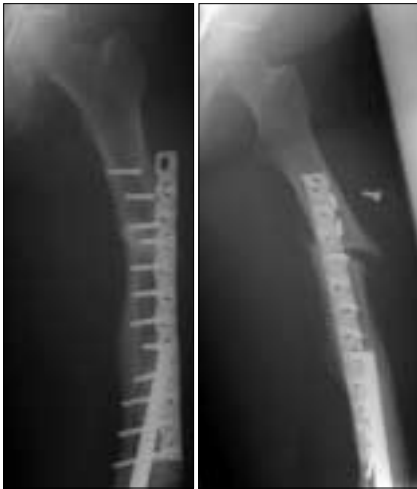

Abb. 1                      Abb. 2  
Abb. 1, 2: Ausgangsbefund (AP und axial).

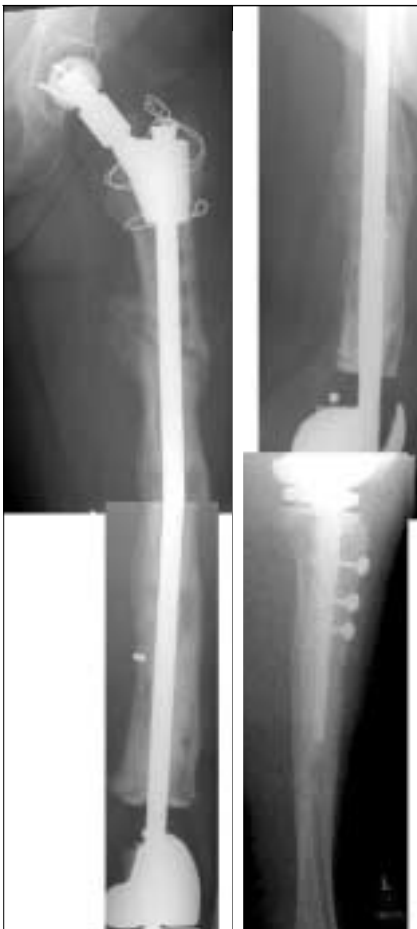

Abb. 3                      Abb. 4  
Abb. 3, 4: Zustand nach totalem Femur-  
ersatz 6 Monate postoperativ: AP und  
seitlich.

Bei dieser komplexen Ausgangslage mit begleitender Coxarthrose, multiplen Voroperationen, biomechanisch und biologisch ungünstigen Voraussetzungen sowie der Unfähigkeit der postoperativen Teilbelastung wurde die Indikation zur kompletten Femurendoprothese gestellt.

Nach CT-Längen- und Durchmesserbestimmung wurde der Femurtotalersatz individuell angefertigt und als GSB Revisionsfemurteil mit aufschraubbarem Hüftteil, paßgenau gefertigten Polyethylenschalen am distalen Femur, 10° Winkelkonus am proximalen Hüftteil sowie einem kurzen Keramikkopf mit 32 mm und einer RM-Pfanne mit 52 mm Durchmesser erfolgreich implantiert.

6 Monate nach Implantation des totalen Femurersatzes ließ sich bei der radiologischen Verlaufskontrolle eine fortgeschrittene Kallusbildung im Frakturspalt erkennen. Die Mobilisierung unter Vollbelastung wurde von der Patientin schmerzfrei mit einer Beugefähigkeit im Hüft- und Kniegelenk von jeweils 90° toleriert (Abb. 4, 5).

### 3. Schlußfolgerung

Die steigende Inzidenz primärer Endoprothetik bei zunehmendem Lebensalter der Patienten legt für die Zukunft die Annahme einer höheren Wahrscheinlichkeit für das Auftreten periprothetischer Frakturen nahe.

Der Behandlungstrategie periprothetischer Femurfrakturen nach Knie-TEP muß ein individuelles Therapiekonzept zugrundeliegen, welches die individuellen Stabilisierungsverhältnisse berücksichtigt. Zu den Anforderungen an die Stabilisierungsverfahren in der Behandlung periprothetischer Femurfrakturen gehört die Wiederherstellung der physiologischen Tragachse unter besonderer Berücksichtigung der unterschiedlichen Elastizitätseigenschaften von Osteosynthese/Endoprothese versus Knochen. Darüber hinaus sollte in dem zur Anwendung kommenden Verfahren die Möglichkeit zur definitiven Frakturversorgung gewährleistet sein, um einerseits die operationsbedingte Komorbidität möglichst gering zu halten und um andererseits eine frühzeitige Übungs- und Belastungsstabilität zu erreichen.

Vor diesem Hintergrund stellt die totale Femurendoprothese bei komplexer Aus-

gangslage als Salvageverfahren eine Option zur Stabilisierung periprothetischer Femurfrakturen nach Knie-TEP dar.

### Literatur

- (1) BEALS, R.K., TOWER, S.S.: Periprosthetic fractures of the femur. *Clin. Orthop.* 327 (1996)
- (2) CORDEIRO, E.N., CAVALIERI, R.: Periprosthetic fractures in patients with total knee arthroplasties. *Clin. Orthop.* 252 (1990)
- (3) FITZEK, J.G., WESSINGHAGE, D.: Intramedulläre Schienung periprothetischer Frakturen nach totalem Kniegelenkersatz. *Akt. Traum.* 20 (1990)
- (4) PORSCH, M., GALM, R., HOVY, L.: Totaler Femurersatz nach mehrfachen periprothetischen Frakturen zwischen ipsilateralem Hüft- und Kniegelenkersatz bei chronischer Polyarthrit. *Z. Orthop.* 134 (1996)
- (5) URCH, S.E., MOSKAL, J.T.: Totaler Femurersatz nach periprothetischer Fraktur bei Kniegelenkersatz. *J. Arthro.* 13 (1998)

### Korrespondenzanschrift:

Julia Opitz  
Klinik für Unfall-, Hand- und Wiederher-  
stellungschirurgie, Klinikum Krefeld,  
Lutherplatz 40, 47805 Krefeld

Bitte heraustrennen oder ggf. kopieren

An die  
Geschäftsstelle der Deutschen Gesellschaft  
für Plastische und Wiederherstellungschirurgie e.V.  
Diakoniekrankenhaus Rotenburg (Wümme)  
Elise-Averdieck-Straße 17

27342 Rotenburg (Wümme)

## Fragebogen zur Erfassung von „Piercing“-Komplikationen

### I. Angaben zum Patienten:

Alter:   Jahre  
(z. Zeitpunkt des Piercing)

Geschlecht: 1.  weiblich  
2.  männlich

### II. Angaben zum Piercing:

Durchführung wo?

1.  Piercing-Studio  
2.  Praxis  
3.  Klinik

4.  „Eigenpiercing“  
5. .....  
(Sonstiges)

### Implantatform, - material und -anzahl

	Platin	Gold	Silber	sonst. Metall	Edelstein	Kunststoff
Ring						
Stab						
Klammern						
Stein, Kugel						
Sonstiges						

### Lokalisation, Anzahl

- Nase  Nabel  
 Lippe  Brustwarze  
 Augenbraue  Extremitäten  
 Zunge  
 Ohr  
 Gesicht  Branding, wo? .....

### Gesamtzahl der Implantate

- Clitoris  
 Schamlippen  
Penis:  
 - mit Harnröhrenbeteiligung  
 - ohne Harnröhrenbeteiligung

.....  
(sonstige Lokalisation)  
 Implantat subcutan (unter der Haut) wo? .....

### III. Angaben zur Komplikation:

Auftreten   Tage / Wochen / Monate / Jahre nach Erstimplantation

Welches Implantat an welchem Implantationsort hat zur Komplikation geführt?

.....

#### Komplikationsart

##### *Frühkomplikation*

- 1.  akute Infektion
- 2.  schwere Infektion  
(Abszeß, Phlegmone, usw.)
- 3.  Blutung
- 4.  Nervenschaden
- 5.  ausgerissen

##### *Spätkomplikation*

- 1.  chronische Infektion
- 2.  rezidivierende Blutung
- 3.  Substanzdefekte  
.....  
(Lokalisation, Größe)
- 4.  Allergie, welche? .....
- 5.  Hepatitis, HIV, etc. ....

##### *Narbenbeschwerden:*

- 1.  entstellende Narbe
- 2.  Funktionsbeeinträchtigung, welche? .....
- 3.  Schmerzen
- 4.  sonstige Beschwerden, welche? .....

### IV. Angaben zur Behandlung der Komplikation:

Fachrichtung: ..... 1.  Krankenhaus  
2.  Praxis

##### *Behandlungsmaßnahmen:*

- 1.  Implantat belassen
  - 2.  Implantat entfernt
  - 3.  sonstige Weichteilsanierung.....
- .....
- .....

### V. Kostenträger der Komplikationsbehandlung:

- 1.  allgemeine Krankenkasse
- 2.  Private Krankenkasse
- 3.  Selbstzahler

**Falls möglich bitte Foto / Dia der Komplikation beilegen!**



An die  
Deutsche Gesellschaft für Plastische  
und Wiederherstellungschirurgie  
- Geschäftsstelle -  
Diakoniekrankenhaus Rotenburg (Wümme)  
Elise-Averdieck-Straße 17

27342 Rotenburg (Wümme)

## Aufnahme-Antrag

Hierdurch beantrage ich die Aufnahme als ordentliches Mitglied.

Meinen Lebenslauf unter besonderer Berücksichtigung des beruflichen Werdegangs und eine Liste der Veröffentlichungen meiner Arbeiten aus dem Gebiet der Plastischen und Wiederherstellungschirurgie füge ich bei und benenne folgende zwei Bürgen, die ordentliche Mitglieder sind:

1)	Name	Vorname	Titel	Ort	Unterschrift
2)	Name	Vorname	Titel	Ort	Unterschrift

### Personalien des Antragstellers

(Bitte mit Schreibmaschine schreiben)

Name und Vorname

Titel

Dienststellung

Krankenhaus, Klinik oder Praxis

Ort (Klinik)

Straße (Klinik)

Telefon dienstlich

Telefon privat

Ort Datum Unterschrift des Antragstellers

Aufnahmebedingungen siehe Rückseite

# Deutsche Gesellschaft für Plastische und Wiederherstellungschirurgie e. V.

## Bestimmungen über die Aufnahme von Mitgliedern nach Satzung

### § 3 Mitgliedschaft

- (1) Die Gesellschaft setzt sich zusammen aus in- und ausländischen ordentlichen, außerordentlichen, korporativen, Korrespondierenden und Ehrenmitgliedern.
- (2) Ordentliche Mitglieder können Ärzte werden, die auf dem Gebiet der plastischen und wiederherstellenden Chirurgie wissenschaftlich oder praktisch tätig sind oder ein besonderes wissenschaftliches oder praktisches Interesse haben und in diesem Sinne der Zielsetzung der Gesellschaft entsprechen.
- (3) Außerordentliche Mitglieder können Personen werden, die nicht Ärzte sind, jedoch an der Plastischen und Wiederherstellungschirurgie ein besonderes Interesse haben.
- (4) Korporative Mitglieder können Vereinigungen werden, die an der Plastischen und Wiederherstellungschirurgie ein besonderes Interesse haben.
- (5) Zu Korrespondierenden Mitgliedern können ausländische Ärzte, die geehrt werden sollen, ernannt werden.
- (6) Zu Ehrenmitgliedern können Personen ernannt werden, die sich um die Gesellschaft oder die Plastische und Wiederherstellungschirurgie besonders verdient gemacht haben.
- (7) Außerordentliche, Korrespondierende Mitglieder und Ehrenmitglieder haben die Rechte der ordentlichen Mitglieder. Außerordentliche und Korporative Mitglieder sind jedoch nicht stimmberechtigt und nicht zu den Organen der Gesellschaft wählbar. Korrespondierende und Ehrenmitglieder sind nur dann stimmberechtigt und zu den Organen der Gesellschaft wählbar, wenn sie vor ihrer Ernennung zum korrespondierenden Mitglied oder Ehrenmitglied ordentliche Mitglieder werden.
- (8) Die Ernennung von Korrespondierenden Mitgliedern und Ehrenmitgliedern erfolgt durch Beschluß des Präsidiums (§ 9). Die Ernennung ist zulässig, wenn nicht mehr als ein Drittel der Mitglieder des Präsidiums der Ernennung widerspricht. Die Abstimmung erfolgt auf Antrag geheim. Stimmenthaltungen werden nicht gewertet.

### § 4 Begründung der Mitgliedschaft

- (1) Für die Anmeldung als ordentliches, außerordentliches oder korporatives Mitglied bedarf es der Einreichung eines Formblattes unter Nennung von zwei ordentlichen Mitgliedern als Bürgen, die den Aufnahmeantrag mit zu unterzeichnen haben. Bei Anmeldung Nichtdeutscher soll einer der Bürgen dieselbe Staatsangehörigkeit besitzen wie der Bewerber. Jedem Antrag ist ein kurzgefaßter Lebenslauf beizufügen.
- (2) Über die vorläufige Aufnahme als Mitglied entscheidet eine Aufnahmekommission. Sie besteht aus dem 1. Vizepräsidenten, dem Generalsekretär und dem Schatzmeister. Die Beitragspflicht beginnt mit der Erteilung der vorläufigen Aufnahmeerklärung. Wahlrecht und Wählbarkeit nach Maßgabe dieser Satzung setzen die endgültige Aufnahme nach Abs. 3 voraus.
- (3) Die Entscheidung der Aufnahmekommission bedarf der Bestätigung durch das Präsidium.

### § 6 Beitrag

- (1) Der Jahresbeitrag wird von der Mitgliederversammlung für das auf die Versammlung folgende Geschäftsjahr (§ 1 Abs. 5) festgesetzt. Einer Beschlußfassung bedarf es nicht, wenn kein Antrag auf Änderung des Beitrages vorliegt.
- (2) Jedes Mitglied ist zur Zahlung des Beitrages bis zum 31. März des laufenden Geschäftsjahres verpflichtet. Neu aufgenommene Mitglieder haben den ersten Jahresbeitrag innerhalb eines Monats nach Erteilung der vorläufigen Aufnahmeerklärung zu entrichten. Korrespondierende und Ehrenmitglieder sind beitragsfrei.
- (3) Mitglieder werden nach Übertritt in den Ruhestand vom Beginn des nächsten Beitragsjahres an von der Beitragspflicht befreit. Bei Vorliegen besonderer Umstände können auch andere Mitglieder auf Antrag vom geschäftsführenden Vorstand von der Beitragspflicht auf Zeit befreit werden.

## Juni 2002

- 15.-21. Juni 2002 **Kongreß der Europäischen Rhinologischen Gesellschaft (mit ISIAN)**  
 15.-16. Juni 2002 **Instructional Courses**  
 16.-19. Juni 2002 **19. IRS-Kongreß + 21. ISIAN**  
 19. Juni 2002 **Tagung der European Academy of Facial Plastic Surgery (Joseph Society)**  
 20.-21. Juni 2002 **International Septorhinoplasty Course**  
**Ulm**  
*Information:* Prof. Dr. G. Rettinger, Universitätsklinikum Ulm, Universitätsklinik und Poliklinik für HNO-Heilkunde, Prittwitzstraße 43, 89075 Ulm, Tel.: 0731-5027501 oder 0731-5027502, Fax: 0731-5026703  
 Email: ent.department@medizin.uni-ulm.de, Internet: <http://www.ers2002.de>
- 17.-21. Juni 2002 **100. Wiener Handkurs (Aufbau) der Österreichischen Gesellschaft für Unfallchirurgie/ Österreichischen Gesellschaft für Handchirurgie**  
**Wien**  
*Themen:* Auf Nachfrage  
*Leitung:* Univ.-Prof. Dr. Jörg Böhler  
*Anmeldung u.* Wiener Handkurse; Patronanz: Österreichische Gesellschaft für Unfallchirurgie /  
*Information:* Österreichische Gesellschaft für Handchirurgie, Severingasse 1/4, A-1090 Wien, Tel. und Fax: 0043-1-4030785, Email: [wr.handkurse-prof.boehler@aon.at](mailto:wr.handkurse-prof.boehler@aon.at), Internet: <http://www.handchirurgie-ges.at/Wiener-Handkurse/>
- 26.-29. Juni 2002 **CARS 2002 - Computer Assisted Radiology and Surgery / 16<sup>th</sup> International Congress an Exhibition**  
**Paris, Frankreich**  
*Themen:* Auf Anfrage  
*Information:* Mrs. Franziska Schweikert, Im Gut 11/15, 79790 Kuessaberg, Tel.: 07742-922434, Fax: 07742-922438, Email: [fschweikert@cars-int.de](mailto:fschweikert@cars-int.de), Internet: [www:http://cars-int.de/](http://cars-int.de/)

## August 2002

- 09.-10. Aug. 2002 **6. Jahrestagung der International Society Aesthetic Laser Surgery**  
**Charité, Berlin**  
**ISALS, Workshop und Kongress**  
*Kongreß:* Behandlung von Falten, Behandlung von Narben und Keloïden, Behandlung von Gefäßänderungen (Hämangiome, Naevi flammei, Couperose, Besenreiser), Behandlung pigmentierter Läsionen, Epilatoin, Moderne Wege der Hautverjüngung  
*Workshop:* Live-Operationen mit Videoübertragung, Demonstration von Lasersystemen mit hands-on, Experten-Round-Table  
*Leitung:* Prof. Dr. mult. h.c. Jürgen Bier, Klinik und Poliklinik für Mund-, Kiefer- und Gesichtschirurgie, Plastische Operationen, Charité – Campus Virchow-Klinikum  
*Anmeldung u.* Dr. Jan-Dirk Raguse, Klinik und Poliklinik für Mund-, Kiefer- und Gesichtschirurgie, Plastische Operationen,  
*Information:* Charité – CVK  
 Tel: 030-450555022 oder 030-450550555, Fax: 030-450555901  
 Email: [jan-dirk.raguse@charite.de](mailto:jan-dirk.raguse@charite.de), Internet: [www.medicin.uni-greifswald.de/mkg\\_chir/laser\\_ger/links.htm](http://www.medicin.uni-greifswald.de/mkg_chir/laser_ger/links.htm)

## September 2002

- 15.-19. Sep. 2002 **2<sup>nd</sup> World Cleft Congress of the International Cleft Lip and Palate Foundation**  
**München**  
*Themen:* Auf Anfrage  
*Leitung:* Univ.-Prof. Dr. Dr. h.c. Hans-Henning Horch  
 Priv.-Doz. Dr. Dr. Hans-Florian Zeilhofer  
 Priv.-Doz. Dr. Dr. Robert Sader  
*Information:* Mr. Patrick Schönberner  
 Email: [info@cleft2002.com](mailto:info@cleft2002.com), Tel: 089-99804116, Fax: 089-99804155
- 16.-20. Sep. 2002 **101. Wiener Handkurs (Basis) der Österreichischen Gesellschaft für Unfallchirurgie/ Österreichischen Gesellschaft für Handchirurgie**  
**Wien**  
*Themen:* Auf Nachfrage  
*Leitung:* Univ.-Prof. Dr. Jörg Böhler  
*Anmeldung u.* Wiener Handkurse; Patronanz: Österreichische Gesellschaft für Unfallchirurgie /  
*Information:* Österreichische Gesellschaft für Handchirurgie, Severingasse 1/4, A-1090 Wien, Tel. und Fax: 0043-1-4030785, Email: [wr.handkurse-prof.boehler@aon.at](mailto:wr.handkurse-prof.boehler@aon.at), Internet: <http://www.handchirurgie-ges.at/Wiener-Handkurse/>
- 25.-28. Sep. 2002 **Deutscher Orthopädenkongreß 2002, 88. Tagung der DGOOC, 43. Tagung des Berufsverbandes der Ärzte für Orthopädie (BVO)**  
**Berlin**  
*Themen:* Arthrose, Spondylolisthesis, Sporttraumatologie, Maligne Tumoren, Qualitätssicherung/DRG's  
*Leitung:* Präsident DGOOC: Prof. Dr. med. W. Hein, Halle, Tagungspräsident BVO: Dr. med. M. Talke, Berlin  
*Anmeldung u.* DGOT Büro, Orthopädische Univ.-Klinik Friedrichsheim, Marienburger Str. 2, 60528 Frankfurt am Main  
*Information:* Tel.: 069-6705377, Fax: 069-6705367, Email: [DGOT-Frankfurt@t-online.de](mailto:DGOT-Frankfurt@t-online.de)
- 25.-28. Sep. 2002 **Deutscher Orthopädenkongreß 2002 88. Tagung der DGOOC, 43. Tagung des Berufsverbandes der Ärzte für Orthopädie (BVO)**  
**Berlin**  
*Themen:* Arthrose, Spondylolisthesis, Sporttraumatologie, Maligne Tumoren, Qualitätssicherung/DRG's  
*Leitung:* Präsident DGOOC: Prof. Dr. med. W. Hein, Halle, Tagungspräsident BVO: Dr. med. M. Talke, Berlin  
*Anmeldung u.* DGOT Büro, Orthopädische Univ.-Klinik Friedrichsheim, Marienburger Str. 2, 60528 Frankfurt am Main  
*Information:* Tel.: 069-6705377, Fax: 069-6705367, Email: [DGOT-Frankfurt@t-online.de](mailto:DGOT-Frankfurt@t-online.de)

Oktober 2002

- 10.-12. Okt. 2002  
**Berlin, Charité** **Compass-Implant (Computer Assisted Implantology)**  
*Themen:* Bildgebende Systeme, Planungssysteme, Navigationssysteme, Roboter Systeme  
*Leitung:* Prof. Dr. mult. h.c. Jürgen Bier,  
*Anmeldung u.* Charité, Campus Virchow Clinic, Abt. für Mund-, Kiefer- und Gesichtschirurgie –  
*Information:* Medizinische Navigation an Robotik, Augustenburger Platz 1, 13353 Berlin  
Tel.: 030-45055011, Fax: 030-45055901, Internet: <http://www.compass-implant.com>
- 11.-12. Okt. 2002  
**Mannheim** **12. Jahrestagung der ArGe Klinische Immunologie, Allergologie und Umweltmedizin der Deutschen Gesellschaft für HNO-Heilkunde, Kopf- und Halschirurgie**  
*Thema:* Allergologische Innovationen im HNO-Bereich  
*Veranstalter:* Prof. Dr. med. K. Hörmann  
*Wiss. Leitung:* Prof. Dr. med. L. Klimek, Dr. med. B.A. Stuck  
*Anmeldung u.* Dr. B. Schiffmann, M. Oberst, Dr. J. Schwab, Universitäts-HNO-Klinik, 68135 Mannheim  
*Information:* Tel.: 0621-383-1600, Fax: 0621-383-3827, Email: [kongresse@hno-mannheim.de](mailto:kongresse@hno-mannheim.de)
- 17.-19. Okt. 2002  
**Aachen** **40. Jahrestagung der Deutschen Gesellschaft für Plastische und Wiederherstellungschirurgie e.V.**  
*Themen:* - Das autologe Transplantat in der Plastischen Chirurgie  
- Komplikationen in der Plastischen und Wiederherstellungschirurgie  
- Innovationen, Experimentelle Chirurgie, Freie Themen, Kurse und Symposien, Sektionen  
*Leitung:* Prof. Dr. Dr. D. Riediger  
*Anmeldung u.* Frau Monika Roersch, Sekretariat der Universitätsklinik für Zahn-, Mund-, Kiefer- und Plastische  
*Information:* Gesichtschirurgie der RWTH Aachen, Pauwelstraße 30, 52074 Aachen  
Tel.: 0241- 80 88 231, Fax: 0241-80 82 430, Email: [driediger@post.klinikum.rwth-aachen.de](mailto:driediger@post.klinikum.rwth-aachen.de)
- 24.-25. Okt. 2002  
**Rotenburg/W.** **XV. Rotenburger Laserfachkurse der Sektion Laserchirurgie der Deutschen Gesellschaft für Plastische und Wiederherstellungschirurgie e.V. und der Deutschen Gesellschaft für Unfallchirurgie (DGU)**  
*Themen:* auf Anfrage  
*Leitung:* Dr. med. H. Rudolph  
*Anmeldung u.* Dr. med. V. Studtmann, Frau Martina Oelkers, Frau Ute Timm  
*Information:* Sekretariat der II. Chirurgischen Klinik für Unfall- und Wiederherstellungschirurgie, Diakoniekrankenhaus,  
Elise-Averdieck-Straße 17, 27342 Rotenburg (Wümme)  
Tel: (04261) 772377, Fax: (04261)772141, Email: [ch2sek1@diako-online.de](mailto:ch2sek1@diako-online.de); [www.diako-online.de](http://www.diako-online.de)
26. Oktober 2002  
**Rotenburg/W.** **XXVII. Rotenburger Symposium für Klinik und Praxis**  
*Thema:* Wirbelsäulenchirurgie  
*Leitung:* Priv.-Doz. Dr. med. M. Schulte  
*Anmeldung u.* Dr. med. V. Studtmann, Frau Martina Oelkers, Frau Ute Timm  
*Information:* Sekretariat der II. Chirurgischen Klinik für Unfall- und Wiederherstellungschirurgie, Diakoniekrankenhaus  
Elise-Averdieck-Straße 17, 27342 Rotenburg (Wümme)  
Tel: (04261) 772377, Fax: (04261)772141, Email: [ch2sek1@diako-online.de](mailto:ch2sek1@diako-online.de); [www.diako-online.de](http://www.diako-online.de)

November 2002

- 08.-09. Nov. 2002  
**Ulm** **Allergologie als Querschnittsfach – Aufbaukurs Allergologie in der HNO-Heilkunde –**  
*Themen:* Vorträge, Falldemonstrationen, Prüfungsgespräche  
*Leitung:* Prof. Dr. G. Rettinger  
*Anmeldung u.* HNO-Klinik der Universität Ulm, Kongresssekretariat: Frau Franz, Prittwitzstraße 43, 89075 Ulm,  
*Information:* Tel: 0731-50027501, Fax: 0731-50026703, Email: [ent.department@medizin.uni-ulm.de](mailto:ent.department@medizin.uni-ulm.de)
- 11.-15. Nov. 2002  
**Wien** **101. Wiener Handgelenkkurs der Österreichischen Gesellschaft für Unfallchirurgie / Österreichischen Gesellschaft für Handchirurgie**  
*Themen:* auf Nachfrage  
*Leitung:* Univ.-Prof. Dr. Jörg Böhler  
*Anmeldung u.* Wiener Handkurse; Patronanz: Österreichische Gesellschaft für Unfallchirurgie /  
*Information:* Österreichische Gesellschaft für Handchirurgie, Severingasse 1/4, A-1090 Wien, Tel. und Fax: 0043-1-4030785  
Email: [wr.handkurse-prof.boehler@aon.at](mailto:wr.handkurse-prof.boehler@aon.at), Internet: <http://www.handchirurgie-ges.at/Wiener-Handkurse/>

März 2003

- 09.-10. März 2003  
**Ulm** **Ohrmuschelplastik – Operationskurs**  
*Themen:* Vorträge, Operationsdemonstrationen  
*Leitung:* Prof. Dr. G. Rettinger  
*Leitung:* Sekretariat Prof. Dr. G. Rettinger, HNO-Universitätsklinik, Prittwitzstraße 43, 89075 Ulm  
*Information:* Tel.: 0731-50033001, Fax: 0731-50026703, Email: [ent.department@medizin.uni-ulm.de](mailto:ent.department@medizin.uni-ulm.de)
- 10.-14. März 2003  
**Ulm** **Nasenkurs – Operationskurs**  
*Themen:* Vorträge, Operationsdemonstrationen  
*Leitung:* Prof. Dr. G. Rettinger  
*Anmeldung u.* Sekretariat Prof. Dr. G. Rettinger, HNO-Universitätsklinik, Prittwitzstraße 43, 89075 Ulm  
*Information:* Tel.: 0731-50033001, Fax: 0731-50026703, Email: [ent.department@medizin.uni-ulm.de](mailto:ent.department@medizin.uni-ulm.de)

## Viszeralchirurgie – Quellen · Entwicklung · Status

Wilhelm Hartel · Kurt Keminger · Manfred Rehner · Hans B. Reith · Hans-W. Schreiber



### Neuerscheinung

- Hardcover, Fadenheftung, gebunden, bebildert
- Großformat 28 x 21 cm
- 740 Seiten, 814 Abb., 8 Tab.
- Fachbereiche: Viszeralchirurgie, Chirurgie, Anästhesie, Endoskopie
- ISBN 3-88756-819-2 · EURO 112,-

Für die Chirurgie gilt der Leitsatz: „Chirurgie ist mehr als Operieren. Allein die Indikation und die Beherrschung der operativen Techniken – wann wird wie operiert – definieren den Chirurgen und seine Arbeit wie keine andere Funktion sonst.“ Deshalb ist diese eklektische Geschichte der Viszeralchirurgie wesentlich diesen Prinzipien gewidmet.

## Das Langenbeck-Virchow-Haus

im Spiegel der Geschichte der Deutschen Gesellschaft für Chirurgie

Hans-Jürgen Peiper




### Neuerscheinung

- Hardcover, Fadenheftung, gebunden, s/w und farbig
- Großformat 28 x 25 cm
- 104 Seiten, 55 Abb.
- Fachbereich: Chirurgie
- ISBN 3-88756-821-4 · EURO 51,-

In eindrucksvoller Weise schildert der Autor den Weg zum Bau dieser Heimstätte der DGC, die vielfältigen Nutzungen dieses Hauses bis zum 2. Weltkrieg, in der Nachkriegszeit sowie die Schwierigkeiten der Rückübertragung bis zum Wiedereinzug im Februar 2001. Plakativ werden auch die anerkannten Größen der deutschen Chirurgie wiedergegeben.

## Nahttechniken und Nahtmaterialien in der Viszeralchirurgie

Paul Ferdinand Nockemann



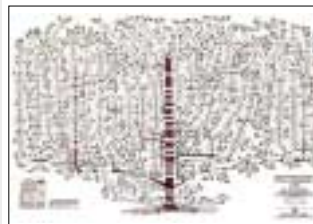### Neuerscheinung

- Hardcover, Fadenheftung, gebunden, bebildert
- Großformat 28 x 21 cm
- 128 Seiten, 135 Abb., 2 Graphiken, 3 Tab.
- Fachbereiche: Viszeralchirurgie, Chirurgie
- ISBN 3-88756-820-6 · EURO 66,-

Bei den Nachforschungen ergaben sich überraschende Erkenntnisse. Diese verlangen Überarbeitungen gängiger Darstellungen der Nahttechniken in Lehrbüchern und Operationslehren. So ist es durchaus möglich, daß zukünftige Chirurgen Catgut nicht mehr kennen, nachdem dieser Faden wegen der BSE-Krise vom Markt genommen wurde. Zu nur textlich bekannten Nahttechniken wurden erstmals auch Abbildungen entwickelt.

## Stammbaum der Medizin / The Medical Family Tree

Rolf Winau · Peter von Bartkowski



### Poster

- vierfarbig, UV-lackiert
- 68 x 97 cm
- plano, nicht gefalzt
- Fachbereich: Medizin
- ISBN 3-88756-210-0 (deutsch)
- ISBN 3-88756-220-8 (englisch)
- EURO 22,- / EURO 26,-

Die Stammbaum-Edition zeigt in einer einmaligen und übersichtlichen Form die Meilensteine der Medizin. Auf einen Blick finden Sie die großen Mediziner ihrer Epoche, die der heutigen Wissenschaft als Grundlage dienen. Verfolgen Sie die Entwicklungen der jeweiligen Errungenschaften bis in die Gegenwart. Das Poster regt dazu an, die Wissenschaft bis an die Wurzeln ihres Ursprungs zu verfolgen.

## Lehrbuch der Ultraschalldiagnostik im Kopf-Hals-Bereich

Robert Sader · Burghard Norer · Hans-Henning Horch (Hrsg.)



### Neuerscheinung

- Hardcover, Fadenheftung, gebunden
- Großformat 21 x 28 cm,
- 464 S., 375 Farbabb., 258 s/w Abb., 12 Tab.
- MKG, HNO, Innere, Chirurgie, Strahlentherapie
- ISBN 3-88756-497-9 · EURO 153,-

Namhafte Autoren aus den Fachgebieten MKG-Chirurgie, HNO-Heilkunde, Innere Medizin, Radiologie, Dermatologie, Gynäkologie und Physik haben an der Erstellung mitgewirkt und Sorge getragen, daß dieses Lehrbuch den inhaltlichen Ausbildungsvoraussetzungen der KBV und der DEGUM für die Bereiche „Nasennebenhöhlen (A- und B-Bild-Verfahren)“, „Gesichtsweichteile und Weichteile des Halses“ und „Schilddrüse“ genügt.

Rücksendefax: **Ja**, ich bestelle

___ Expl. Viszeralchirurgie	ISBN 3-88756-819-2	EURO 112,-
___ Expl. Nahttechniken	ISBN 3-88756-820-6	EURO 66,-
___ Expl. Ultraschalldiagnostik	ISBN 3-88756-497-9	EURO 153,-
___ Expl. Langenbeck-Virchow-Haus	ISBN 3-88756-821-4	EURO 51,-
___ Expl. Stammbaum der Medizin	ISBN 3-88756-210-0 (deutsch)	EURO 22,-
___ Expl. The Medical Family Tree	ISBN 3-88756-220-8 (englisch)	EURO 26,-

Vorname, Name .....

Klinik .....

Straße .....

PLZ, Ort .....

Datum, Unterschrift .....

025